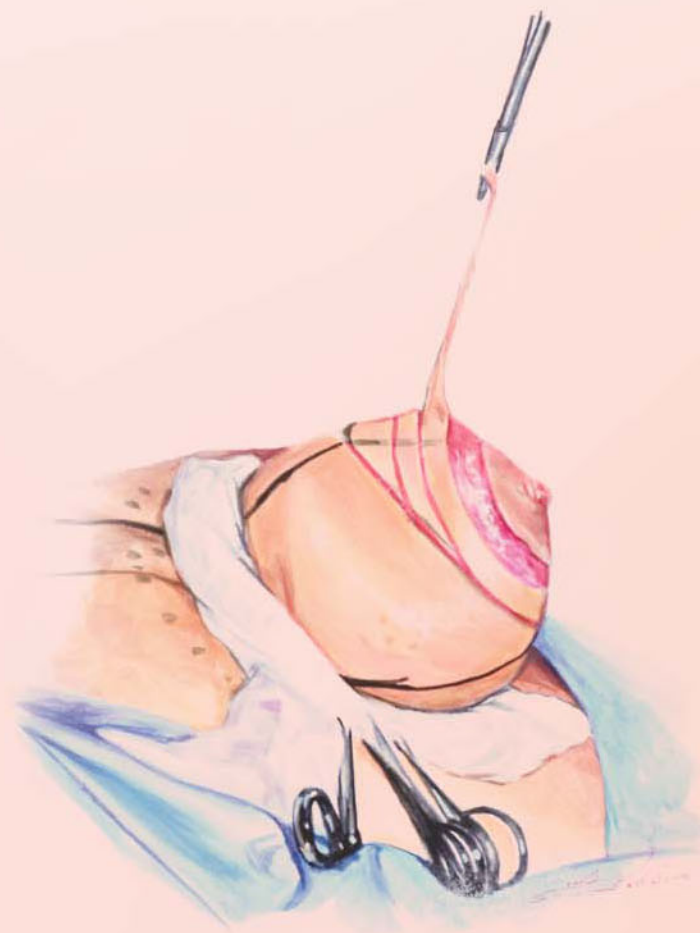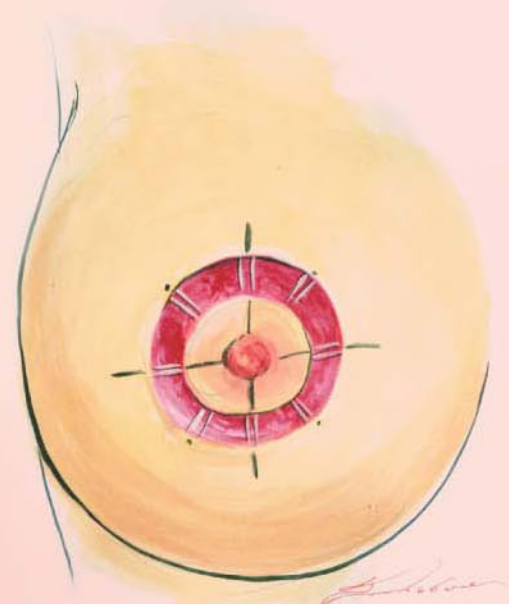
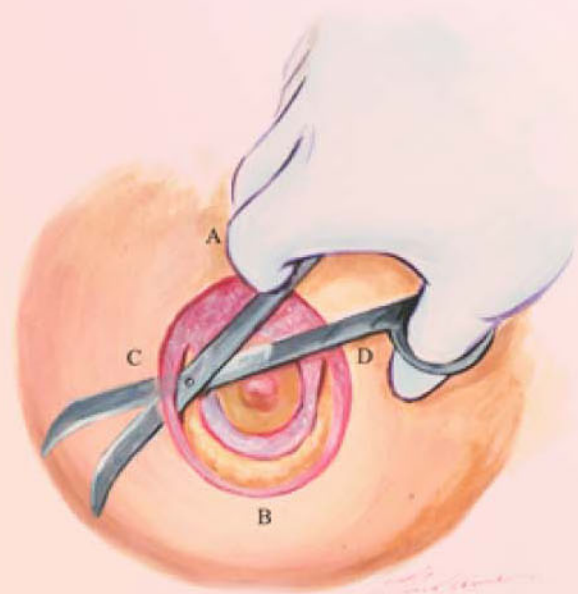




OPERATIVE TECHNIQUE OF ONCOPLASTIC BREAST SURGERY

ISBN 978-974-422-845-1

# OPERATIVE TECHNIQUE of Oncoplastic breast surgery



สถาบันมะเร็งแห่งชาติ  
กรมการแพทย์ กระทรวงสาธารณสุข

บรรณาธิการ

ชรินทร์ อภิชาติชัย วิชาวี สรรพสิทธิวงค์ อาคม ชัยวีระวัฒน์  
วีรุฒิ อิ่มสำราญ สุพัตรา หงอกชัย กาญจนา ทองคำ

ISBN 978-974-422-845-1





# **OPERATIVE TECHNIQUE**

Of

Oncoplastic breast surgery

*Chavin Prasad*  
2017

# OPERATIVE TECHNIQUE of Oncoplastic breast surgery

## บรรณาธิการ

ชินินทร์	อภิวาณิชย์
วิภาวี	สรรพสิทธิวงศ์
อาคม	ชัยวีระวัฒน์นะ
วีรวุฒิ	อิมสำราญ
สุพัศตรา	หงอกชัย
กาญจนา	ทองคำ

## พิมพ์ครั้งที่ 1

จำนวนพิมพ์ 600 เล่ม

จำนวนหน้า 130 หน้า

สถานที่ติดต่อ กลุ่มงานสนับสนุนวิชาการ

สถาบันมะเร็งแห่งชาติ กรมการแพทย์ กระทรวงสาธารณสุข

268/1 ถนนพระรามที่ 6 เขตราชเทวี กรุงเทพฯ 10400

โทรศัพท์ : 0-2202-6800 ต่อ 2237

โทรสาร : 0-2644-9097

## ภาพองค์ประกอบศิลป์

สมบัติ	นิลเลื่อม	: ออกแบบปก
ชินินทร์	อภิวาณิชย์	: เขียนภาพประกอบปก
บัลลังค์	เชยบาล	: เขียนภาพประกอบการสอน
อัญชุลี	บุญถาวร	: เขียนภาพประกอบการสอน

## สงวนลิขสิทธิ์

ISBN 978-974-422-845-4

## พิมพ์ที่

บริษัท โหมดิตการพิมพ์ จำกัด

373 ถนนจรัญสนิทวงศ์ แขวงบางอ้อ เขตบางพลัด กรุงเทพฯ 10700

โทร. 0-2424-8715 โทรสาร. 0-2879-7082

## คำนิยม

ปัจจุบัน (พ.ศ. 2560) การผ่าตัดรักษาโรคมะเร็งเต้านมได้เปลี่ยนไปมาก คู่ขนานไปกับจำนวนผู้ป่วยมะเร็งเต้านมที่มากขึ้น แต่ตรวจพบในระยะโรคที่เร็วขึ้น อย่างไรก็ตาม การผ่าตัดรักษา ยังคงยึดหลักการเดิม คือ 1. เพื่อให้การควบคุมโรคในส่วน Loco-regional Control ได้สูงสุด และ 2. เพื่อให้ได้ข้อมูลสูงสุดในการพิจารณาให้การรักษาเสริมเพื่อควบคุม Systemic Control แต่ 3. การผ่าตัดจะต้องเกิด Morbidity ให้น้อยที่สุด และสามารถรักษาคุณภาพชีวิตได้เหมือนก่อนการรักษา จึงเกิดการผ่าตัดหลากหลายเพื่อความเหมาะสมในผู้ป่วยเป็นรายๆ ไป (Individualized Surgery) และมีการนำหลักการของ Oncoplastic Surgery และ Reconstruction มาใช้ร่วม โดยที่ 4. ผู้ป่วยต้องมีส่วนร่วมในการตัดสินใจเลือกแนวทางการผ่าตัดด้วย

ดังนั้น ศัลยแพทย์ที่ผ่าตัดมะเร็งเต้านม นอกจากจะต้องรู้ ชีววิทยา และธรรมชาติการลุกลามของมะเร็งเต้านมแล้ว ยังต้องรอบรู้ถึงวิธีการผ่าตัดทั้งเพื่อการวินิจฉัย การรักษา และการเสริมสร้างเต้านมขึ้นใหม่ได้เป็นอย่างดี

หนังสือเรื่อง Operative Technique of Oncoplastic Breast Surgery ได้เขียนขึ้นจากรวบรวมวิทยากรที่มีความสามารถในการผ่าตัดรักษามะเร็งเต้านม จากหลายสถาบัน โดยมีสถาบันมะเร็งแห่งชาติเป็นหลัก มีการถ่ายทอดแนวคิด แสดงวิธีการผ่าตัดเพื่อการรักษา และการเสริมสร้างเต้านมด้วยวิธีการต่างๆ ที่ใช้บ่อย สามารถนำไปประยุกต์ใช้ในผู้ป่วยได้หลากหลายและเหมาะสมในผู้ป่วยแต่ละบุคคล และแต่ละลักษณะของเต้านม ผู้แต่งได้รวบรวมข้อมูลจากหลายมุมมอง ซึ่งอยู่ในการดูแลพินิจและประสบการณ์ของแพทย์แต่ละบุคคลที่จะนำไปประยุกต์ใช้ในทางคลินิก หนังสือเล่มนี้ ยังเป็นเล่มแรกๆ ที่เขียนด้าน Oncoplastic surgery ที่เป็นภาษาไทย ของอาจารย์จากสถาบันมะเร็งแห่งชาติ และสถาบันร่วมเป็นการผสมผสานของ Ablative and Reconstructive Breast Surgery ไว้ในเล่มเดียวกัน

ด้วยความเป็นสถาบันมะเร็งแห่งชาติ เป็นที่ๆ ทุกคนคาดหวังว่า จะเป็นแหล่งที่ให้การบริการด้านการรักษามะเร็งที่ทันสมัยที่สุด เป็นสถานที่ให้ความรู้ วิชาการ การศึกษา และการวิจัยแบบบูรณาการรวมทั้งเป็นแหล่งที่รวบรวมข้อมูลที่อ้างอิงได้ ทั้งด้านอุบัติการณ์ต่างๆ และการขึ้นนำสังคมด้านมะเร็งทั้งหมด หนังสือเล่มนี้ จึงเป็นจุดเริ่มต้นของการไปสู่เป้าหมายตามที่ทุกคนตั้งความหวังไว้ และขอให้คณะกรรมการผู้จัดทำ และวิทยากรทุกท่าน ประสบความสำเร็จ เป็นที่นิยมและเกิดประโยชน์แก่แพทย์ผู้อ่านทุกท่าน

ศาสตราจารย์เกียรติคุณนายแพทย์ศุภกร โรจนินทร์



## คำนิยม

โรคมะเร็ง เป็นปัญหาทางสุขภาพที่สำคัญของประเทศไทยและเป็นสาเหตุการเสียชีวิตอันดับแรกของประเทศ โดยที่มีแนวโน้มสูงขึ้นอย่างต่อเนื่อง ทำให้เกิดการสูญเสียในด้านต่างๆ ต่อทั้งประชาชน และระบบเศรษฐกิจอย่างมากจึงเป็นจุดกำเนิดของนโยบายแผนพัฒนาระบบบริการสุขภาพสาขาโรคมะเร็ง ได้กำหนดเป้าหมายที่สำคัญ 4 ประการ คือ ลดอัตราการตาย ลดอัตราป่วย ลดระยะเวลารอคอย และสถานบริการสุขภาพได้มาตรฐาน เพื่อมุ่งเน้นให้ประชาชนได้รับบริการด้านโรคมะเร็งอย่างทั่วถึงและเท่าเทียมกัน ตลอดจนสามารถเพิ่มคุณภาพชีวิตของผู้ป่วยมะเร็งได้

ปัจจุบันวิธีการรักษาโรคมะเร็งด้านมมีการพัฒนาขึ้นอย่างต่อเนื่องโดยเฉพาะการผ่าตัดมะเร็งเต้านม แต่ในโรงพยาบาลต่างๆ ส่วนใหญ่ยังใช้วิธีการรักษาแบบผ่าตัดด้วยวิธีเดิมๆ สถาบันมะเร็งแห่งชาติ ในฐานะสถาบันทางการแพทย์เฉพาะทางในระดับสูงกว่าตติยภูมิ ซึ่งมีความพร้อมทั้งทางด้านการดูแลรักษาผู้ป่วยโรคมะเร็งทุกสาขาอย่างครบวงจร ได้มีการพัฒนาเทคนิคการผ่าตัดไปมาก และมีภารกิจในการถ่ายทอดเทคโนโลยี ดังนั้นจึงมีนโยบายให้จัดทำโครงการเขียนตำราเรื่องการผ่าตัดเพื่อถ่ายทอดเทคโนโลยีให้แก่โรงพยาบาลต่างๆ ในสังกัดกระทรวงสาธารณสุข เพื่อเป็นแนวทางในการรักษาผู้ป่วยโรคมะเร็งเต้านมระยะต้นได้ผลดียิ่งขึ้น จึงเกิดจากการมีส่วนร่วมของคณะอาจารย์ศัลยแพทย์ผู้เชี่ยวชาญด้านการผ่าตัดโรคมะเร็งเต้านมและมีประสบการณ์มาช่วยกันเพื่อสนับสนุนให้แผนการพัฒนาระบบบริการด้านโรคมะเร็ง (Cancer Service Plan) ของกระทรวงสาธารณสุข มีความเข้มแข็ง และโรงพยาบาลต่างๆ สามารถนำไปเป็นหนังสืออ้างอิงทำให้ประชาชนในพื้นที่ต่างๆ ของประเทศไทยสามารถเข้าถึงบริการทางการแพทย์ที่มีคุณภาพได้อย่างทั่วถึงมากยิ่งขึ้น

นายแพทย์วีรุฒิ อิมสำราญ  
ผู้อำนวยการสถาบันมะเร็งแห่งชาติ



## คำนิยม

สถาบันมะเร็งแห่งชาติ ในฐานะที่เป็นสถาบันทางการแพทย์เฉพาะทางในระดับสูงกว่าตติยภูมิ และเป็นหน่วยงานภายใต้สังกัดกรมการแพทย์ กระทรวงสาธารณสุข โดยมีพันธกิจ ผลิตพัฒนาองค์ความรู้ และเทคโนโลยีด้านโรคมะเร็งเพื่อเป็นข้อเสนอแนะเชิงนโยบาย สามารถถ่ายทอดสู่เครือข่ายองค์กร บุคลากรทางการแพทย์และประชาชนให้บริการทางการแพทย์ในระดับที่มีความซับซ้อนต้องใช้เทคโนโลยีขั้นสูงอย่างเหมาะสม อีกทั้งยังต้องตอบสนองนโยบายแผนพัฒนาระบบบริการสุขภาพ สาขาโรคมะเร็งในรูปแบบการถ่ายทอดองค์ความรู้ด้านโรคมะเร็งให้บุคลากรทางการแพทย์ สนับสนุนองค์ความรู้ด้านโรคมะเร็งให้แก่ทุกเขตบริการสุขภาพทั่วประเทศตามการเปลี่ยนแปลงขององค์ความรู้เทคโนโลยีทางการแพทย์และบริบทของประเทศไทยโดยเกิดจากการมีส่วนร่วมของคณะอาจารย์คัลยแพทย์ผู้เชี่ยวชาญด้านการผ่าตัดโรคมะเร็งเต้านมและมีประสบการณ์มาช่วยกันในการจัดทำหนังสือ “operative technique in oncoplastic surgery” ซึ่งเป็นที่ยอมรับว่าการดูแลผู้ป่วยมะเร็งเต้านมเป็นงานศิลปะอย่างหนึ่งการดูแลผู้ป่วยในแต่ละรายจะมีความแตกต่างกันเนื่องจากสภาพของผู้ป่วยและปัจจัยอื่นๆ รวมทั้งองค์ความรู้และเทคโนโลยีทางการแพทย์มีการเปลี่ยนแปลงอยู่ตลอดเวลาสำหรับมอบให้กับโรงพยาบาลต่างๆ ในกระทรวงสาธารณสุข

ทางสถาบันมะเร็งแห่งชาติหวังเป็นอย่างยิ่งว่าคู่มือเล่มนี้จะเป็นเครื่องมือช่วยสนับสนุนให้แก่บุคลากรทางการแพทย์เพื่อให้การดูแลผู้ป่วยมะเร็งได้เป็นอย่างดี ตามนโยบายแผนพัฒนาระบบบริการสุขภาพ(Cancer Service Plan) สาขาโรคมะเร็งเป็นไปด้วยความเข้มแข็ง มีประสิทธิภาพยิ่งขึ้นไป

นายแพทย์อาคม ชัยวีระวัฒน์

รองผู้อำนวยการด้านวิชาการและการแพทย์



# คำนำ

การผ่าตัดมะเร็งเต้านม ด้วยวิธี Radical mastectomy เริ่มต้นขึ้นในปี 1882 โดย William Halsted หลังจากนั้นก็ได้มีการพัฒนาการผ่าตัดเรื่อยมาเป็น Modified radical mastectomy จนกระทั่งกลางทศวรรษ 1970 มีการทำ randomized control trial ของ Breast conserving surgery เทียบกับ mastectomy พบว่าอัตราการรอดชีวิตเท่ากัน ทำให้รูปแบบของการผ่าตัดมะเร็งเต้านมเปลี่ยนแปลงไป ร่วมกับมีการพัฒนาของยาที่ใช้ร่วมรักษาที่มีประสิทธิภาพมากขึ้นทำให้เป้าหมายของการผ่าตัดจากเดิมที่มุ่งหวังจะให้หายขาดด้วยการผ่าตัดใหญ่ๆ พัฒนามาเป็นการผ่าตัดที่เหมาะสมกับผู้ป่วยโดยคำนึงถึงระยะของโรคชนิดของมะเร็งการรักษาอื่น ๆ รวมถึงความต้องการของผู้ป่วยด้วยทำให้การผ่าตัดมะเร็งเต้านมมีความหลากหลายมากขึ้น

สถาบันมะเร็งแห่งชาติ กรมการแพทย์ กระทรวงสาธารณสุข นอกจากจะมีหน้าที่ในการดูแลและรักษาผู้ป่วยแล้วยังมีภารกิจที่ต้องถ่ายทอดเทคนิคด้านการรักษามะเร็งเต้านมด้วยวิธีการต่างๆ จึงจัดให้มีการอบรม short course in modern breast surgery โดยอาจารย์ผู้สอนจากสถาบันมะเร็งแห่งชาติร่วมกับสถาบัน/โรงพยาบาลชั้นนำต่างๆ ซึ่งดำเนินการต่อเนื่องมาเป็นเวลาหลายปี และเพื่อให้ความรู้และประสบการณ์ที่ได้จากการสอนนี้ สามารถเผยแพร่ได้กว้างขวางยิ่งขึ้น ทางสถาบันมะเร็งแห่งชาติจึงขอความร่วมมือจากอาจารย์ผู้สอนทุกท่านรวบรวมประสบการณ์การสอน เขียนเป็นบทความลงในหนังสือ “operative technique in oncoplastic surgery” สำหรับมอบให้กับโรงพยาบาลต่างๆ ในกระทรวงสาธารณสุขต่อไป

ขอขอบพระคุณ ผู้ช่วยศาสตราจารย์นพดล เนตรดี หัวหน้าภาควิชาวิจิตรศิลป์ วิทยาลัยเพาะช่าง มหาวิทยาลัยเทคโนโลยีราชมงคลรัตนโกสินทร์ ที่มีให้คำแนะนำด้านองค์ประกอบภาพศิลป์ของหนังสือ อีกทั้งแนะนำจิตรกรมาช่วยในการวาดภาพประกอบการบรรยายในหนังสือเล่มนี้อย่างเห็นภาพชัดเจนดังที่ปรากฏ

ขอขอบพระคุณ ศาสตราจารย์เกียรติคุณนายแพทย์ศุภกร โรจนนินทร์ เป็นต้นแบบของ oncoplastic surgery รวมทั้งได้เสียสละเวลาอันมีค่าช่วยในด้าน peer reviewer และให้คำแนะนำด้านวิชาการ


นายแพทย์ชนินทร์ อภิวาณิชย์

บรรณาธิการ



## รายนามผู้ให้บริการ

- 1. นายแพทย์คชินท์ วัฒนวงษ์**  
คัลยกรรมตกแต่ง คณะแพทยศาสตร์โรงพยาบาลรามาธิบดี
- 2. นายแพทย์ชรินทร์ อภิวานิชย์**  
คัลยแพทย์ สถาบันมะเร็งแห่งชาติ
- 3. ผู้ช่วยศาสตราจารย์นายแพทย์พรเทพ พึ่งรัมย์**  
คัลยกรรมตกแต่ง คณะแพทยศาสตร์จุฬาลงกรณ์มหาวิทยาลัย
- 4. นายแพทย์รวินทร์ อิงศิริรัตน์**  
คัลยแพทย์ โรงพยาบาลมะเร็งอุดรธานี
- 5. แพทย์หญิงวิภาวี สรรพสิทธิวงศ์**  
คัลยแพทย์ สถาบันมะเร็งแห่งชาติ
- 6. นายแพทย์ศุภศิษฐ์ จิรวัดโนทัย**  
คัลยกรรมตกแต่ง โรงพยาบาลเลิดสิน
- 7. นายแพทย์อดิศักดิ์ ศรพรหม**  
คัลยแพทย์ สถาบันมะเร็งแห่งชาติ
- 8. นายแพทย์อาคม ชัยวีระวัฒน์**  
คัลยแพทย์ สถาบันมะเร็งแห่งชาติ
- 9. แพทย์หญิงอรดี พัฒนะเอนก**  
คัลยแพทย์ สถาบันมะเร็งแห่งชาติ



## สารบัญ

	หน้า
• กายวิภาคทางศัลยกรรม (Surgical Anatomy) <i>นายแพทย์อดิศักดิ์ ศรีพรหม</i>	15
• Breast Cancer Surgery: Standard Principles <i>นายแพทย์อดิศักดิ์ ศรีพรหม</i>	20
• Superior Pedicle Vertical Scar Mammoplasty <i>นายแพทย์ศุภศิษฏ์ จิรวัดโนทัย</i>	37
• Inferior Pedicle Mammoplasty for Reconstruction of Partial Mastectomy Defect <i>นายแพทย์คชินท์ วัฒนะวงษ์</i>	44
• Medial or Lateral Pedicle Vertical Breast Reduction (Hall-Findlay or Snowman Technique) <i>นายแพทย์ชรินทร์ อภิวาณิชย์</i>	53
• Periareolar Benelli Mastopexy and Reduction: The “Round Block” <i>นายแพทย์ชรินทร์ อภิวาณิชย์</i>	69
• Batwing Technique <i>แพทย์หญิงวิภาวี สรรพสิทธิ์วงศ์</i>	84
• Immediate Reconstruction of Central Quadrantectomy Defects with a Rotation Flap – The Grisotti Technique <i>แพทย์หญิงวิภาวี สรรพสิทธิ์วงศ์</i>	88
• การผ่าตัดเสริมสร้างเต้านมด้วยเต้านมเทียม (Implant-based Breast Reconstruction) <i>ผู้ช่วยศาสตราจารย์นายแพทย์พรเทพ พึ่งรัมย์</i>	94
• การผ่าตัดเชิงอนุรักษ์เต้านม (BCS) ร่วมกับ Latissimus Dorsi Flap Reconstruction <i>นายแพทย์รวินทร์ อิงศิโรรัตน์</i>	103

## สารบัญ

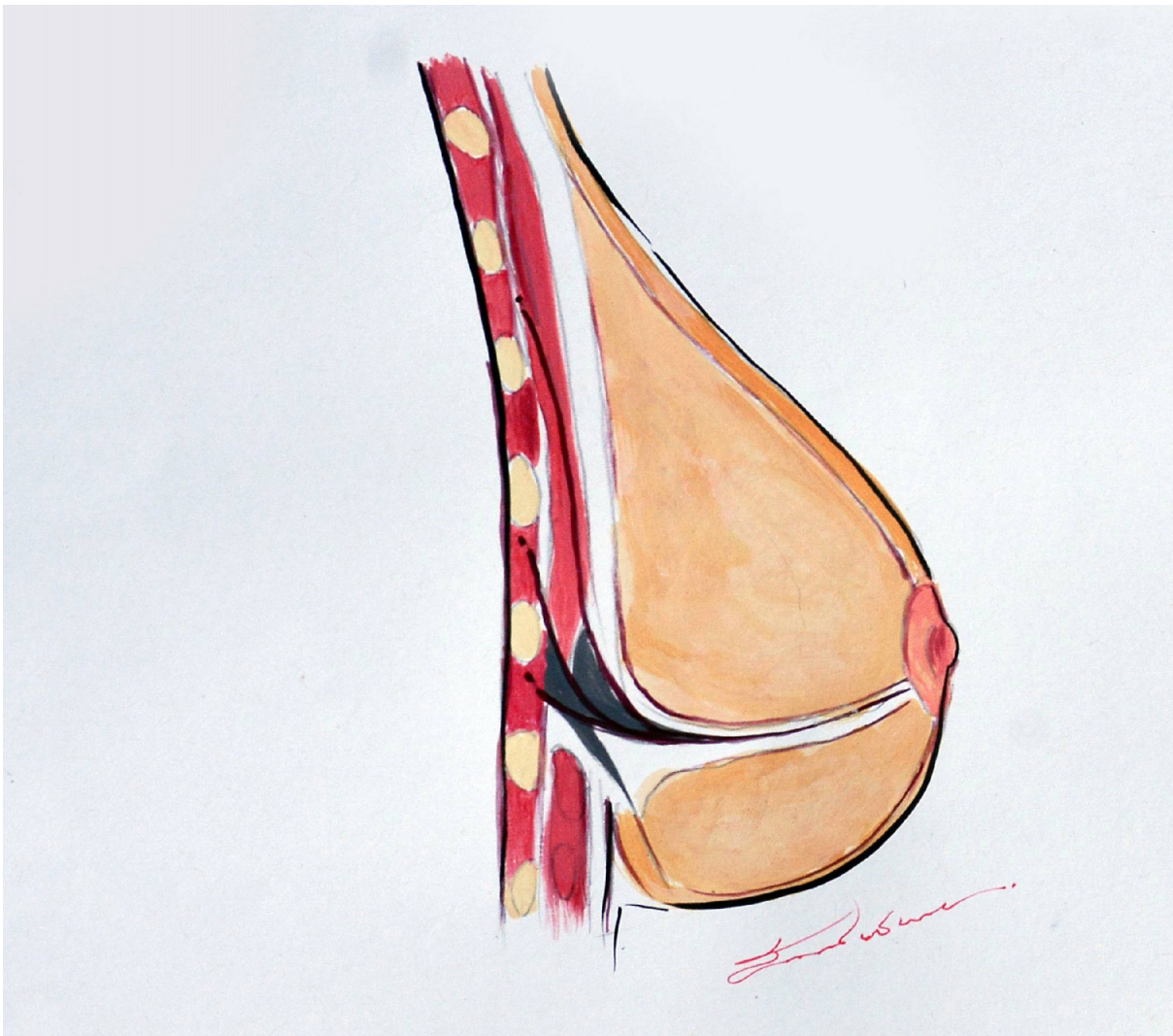
	หน้า
• การเสริมสร้างเต้านมด้วย Pedicled TRAM flap นายแพทย์ศุภศิษย์ จิระวัฒน์โนทัย	111
• Nipple Reconstruction นายแพทย์อาคม ชัยวีระวัฒน์นะ แพทย์หญิงอรดี พัฒนะเอนก	124

## กายวิภาคทางศัลยกรรม (Surgical Anatomy)

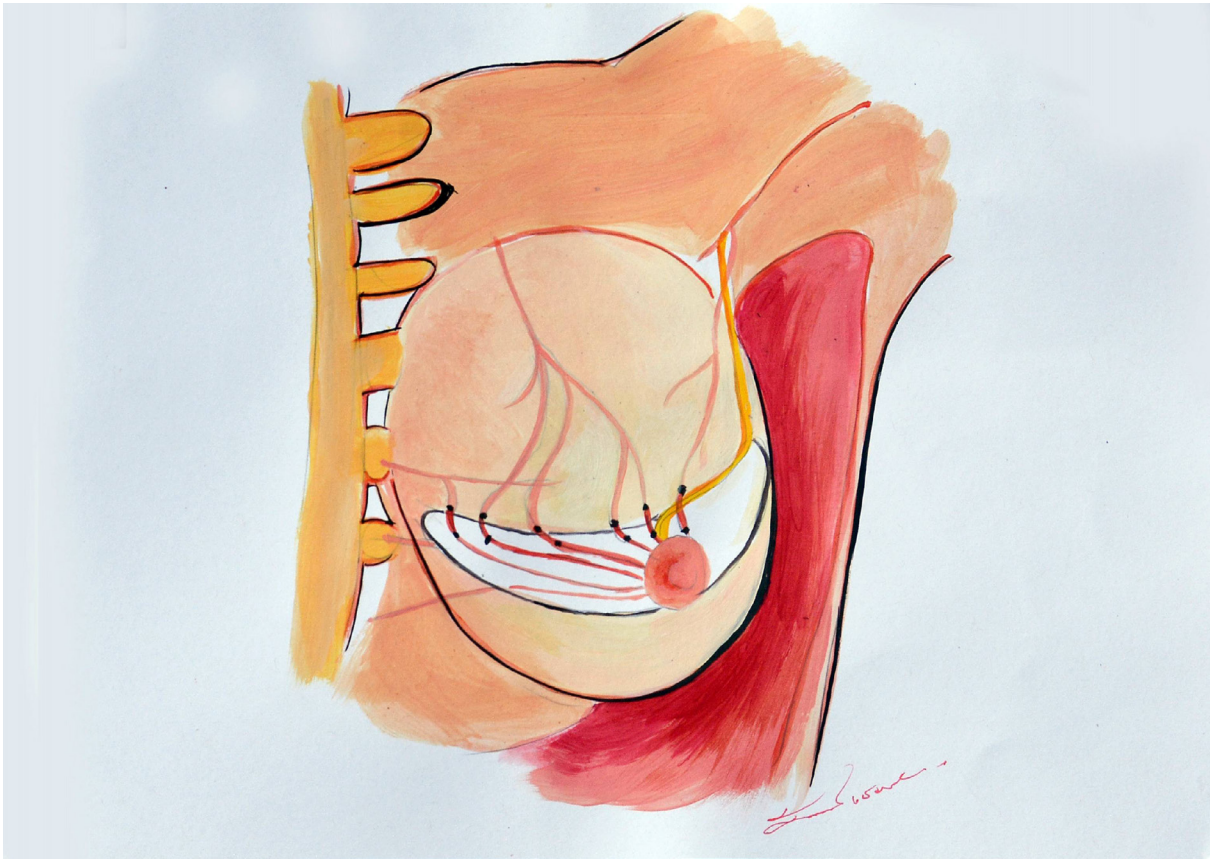
นายแพทย์อดิศักดิ์ ศรีพรหม

เป็นที่ทราบกันดีว่าต่อมน้ำนมและบริเวณหัวนม ลานนม มีเส้นเลือดเส้นประสาทไปเลี้ยงเป็นจำนวนมาก<sup>(1)</sup> และตำแหน่งของเส้นเลือดเส้นประสาทเหล่านี้ เรียงตัวในตำแหน่งอิสระ คาดเดาไม่ได้ จึงจำเป็นต้องมีการฝึกฝนการผ่าตัด เพื่อเข้าถึงและรักษาไว้ ซึ่งการคงอยู่รวมทั้งประสาทสัมผัสของหัวนมด้วย

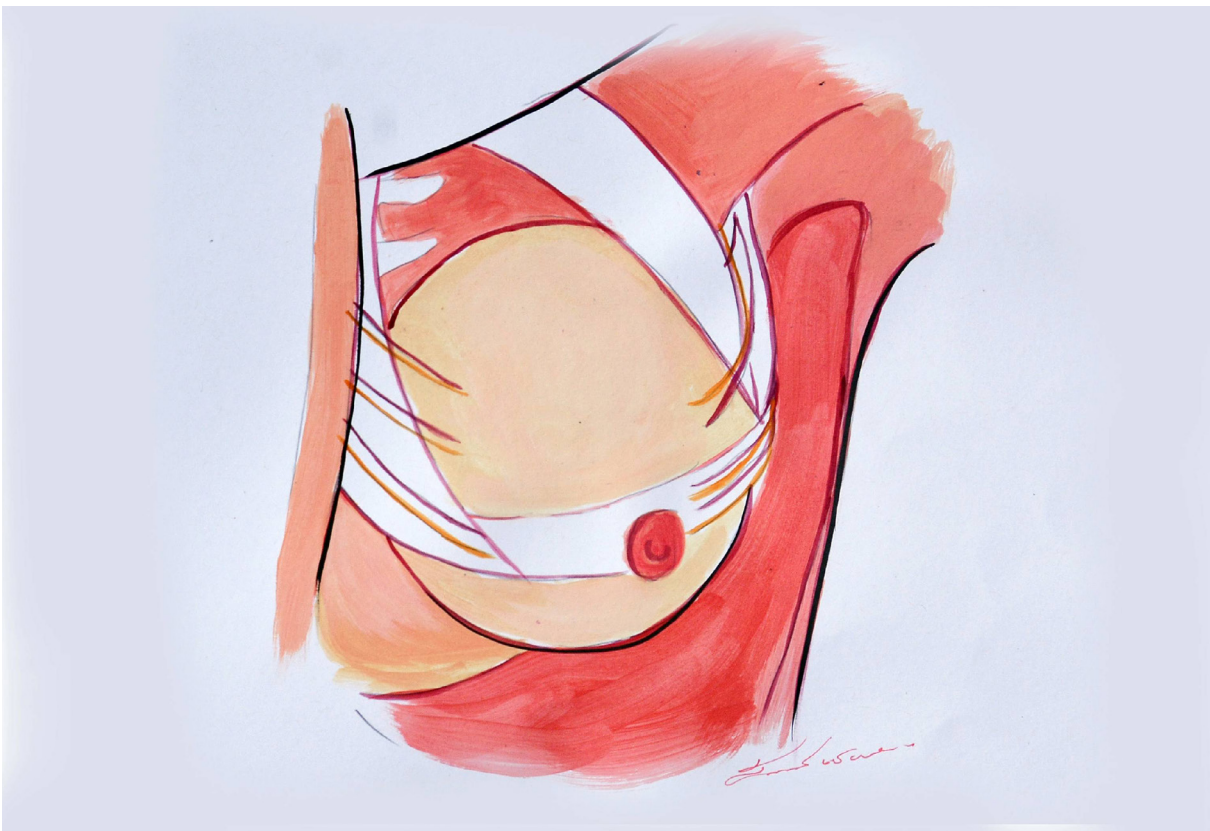
จากการศึกษาพบว่า ทางเดินของเส้นประสาท เส้นเลือดของต่อมน้ำนมมีความสัมพันธ์เชื่อมโยงกันอย่างชัดเจนกับโครงสร้างอันแข็งแรงเพื่อการคงรูปของเต้านม<sup>(2-4)</sup> Ligamentous suspension ประกอบด้วย horizontal fibrous septum ยึดโยงจากทั้งพืดของกล้ามเนื้อ pectoralis ที่ระดับซี่โครงซี่ที่ 5 ไปยังหัวนม และ vertical ligament ยึดโยงจากขอบทั้งทางด้าน medial และ lateral septum (รูปที่ 1-3)



รูปที่ 1



ຮູບທີ່ 2



ຮູບທີ່ 3

Medial vertical ligament ยึดจากกระดูกหน้าอก sternum ไปยังกระดูกซี่โครงซี่ที่ 2 ถึง ซี่ที่ 5 ในขณะที่ lateral vertical ligament ยึดไปตามขอบด้านข้างของกล้ามเนื้อ pectoralis minor ส่วนด้านบน vertical ligament จะยึดไปตามกระดูกซี่โครงซี่ที่ 2 ด้วยพังผืด superficial fascia สุดท้าย โคร่งข่ายการยึดโยงของพังผืดเหล่านี้จึงบรรจบกันเป็นวงกลม โดยที่แนวการยึดเกาะของพังผืดเป็น วงกลมเหล่านี้ ส่วนใหญ่จะยึดติดกับขอบของกล้ามเนื้อ pectoralis major นั่นเอง ในทิศทางด้านหน้า vertical ligaments เหล่านี้จะสานรวมกันเป็น เปลือกหุ้มเต้านม (capsule of the breast) ดังนั้น โคร่งข่ายพังผืดเหล่านี้จะไปเชื่อมต่อกับพังผืด ligamentum of Cooper<sup>(5)</sup> ซึ่งยึดจากผิวหนังด้านหน้า superficial fascia ของเต้านมมายังผิวหนังนั่นเอง

เนื่องจากพังผืดเหล่านี้เริ่มต้นเกาะจากผนังทรวงอกเช่นเดียวกัน จึงมีส่วนควมรวมไปกับส่วน ชั้นผิวของผิวหนัง รวมกันเป็นขอบเขต รูปร่างของเต้านม อย่างไรก็ตาม ส่วนของพังผืดทางด้านกลางลำตัว ติดกับกระดูกกลางหน้าอกจะอ่อนแอกว่า ทางด้านข้าง ซึ่งยึดติดกับขอบของกล้ามเนื้อ pectoralis major และผิวหนัง พังผืดบริเวณรักแร้ บริเวณนี้จึงเกิดโพรงในรักแร้ครอบคลุมโดย พังผืด suspensory ligament of the axilla (รูปที่ 4) ส่วนของพังผืดบริเวณผิวของ horizontal septum ต่างก็เกิดจากบริเวณซี่โครงซี่ที่ 5 เช่นเดียวกัน เมื่อมายึดโยงกับ Cooper's ligaments ร่วมกัน ทำให้เกิดรอยพับ รอยหยักชั้นใต้ต่อมน้ำนม เรียกว่า submammary crease (รูปที่ 1)

ความสำคัญของโครงสร้างพังผืดเหล่านี้คือ มันเป็นแนวทางเดินของเส้นเลือดเส้นประสาท ที่เลี้ยงเต้านม Ligamentous suspension ส่วนลึก ยึดเต้านมติดกับผนังทรวงอก เป็นที่อยู่ของเส้นเลือด เส้นประสาทสำคัญ ที่เลี้ยงเต้านมและหัวนม ลานนม คล้ายคลึงกับเยื่อ mesentery ของลำไส้ กล่าวคือ บาง ยึดหยุ่น และมีหน้าที่สำคัญ ส่วนที่เหลือของเต้านม ไม่ได้รับเส้นเลือดจากผนังทรวงอก กล่าวคือ ผนังทรวงอกส่วนหน้า จะมีโซนที่เป็น hypervascular มีเส้นเลือดมาก และโซน hypovascular มีเส้นเลือด น้อย<sup>(6)</sup>

พังผืดส่วนขวาง horizontal septum ทั้งด้านบน และล่างของเต้านม จะมีชั้นที่ประกอบด้วย เส้นเลือดไปเลี้ยงหัวนม (รูปที่ 2 - 3) ด้านบนจะมีเส้นเลือดแขนงจาก thoracoacromial artery ผ่าน กล้ามเนื้อ pectoralis major ที่ระดับช่องซี่โครงซี่ที่ 4 และแขนงจาก lateral thoracic artery ส่วน ด้านล่าง จะมีเส้นเลือดจาก cutaneous perforating branches จากซี่โครงซี่ที่ 4, 5 และอาจจากซี่ ที่ 6 ด้วย เส้นเลือดเหล่านี้จะทอดขึ้นบนไปยัง horizontal septum

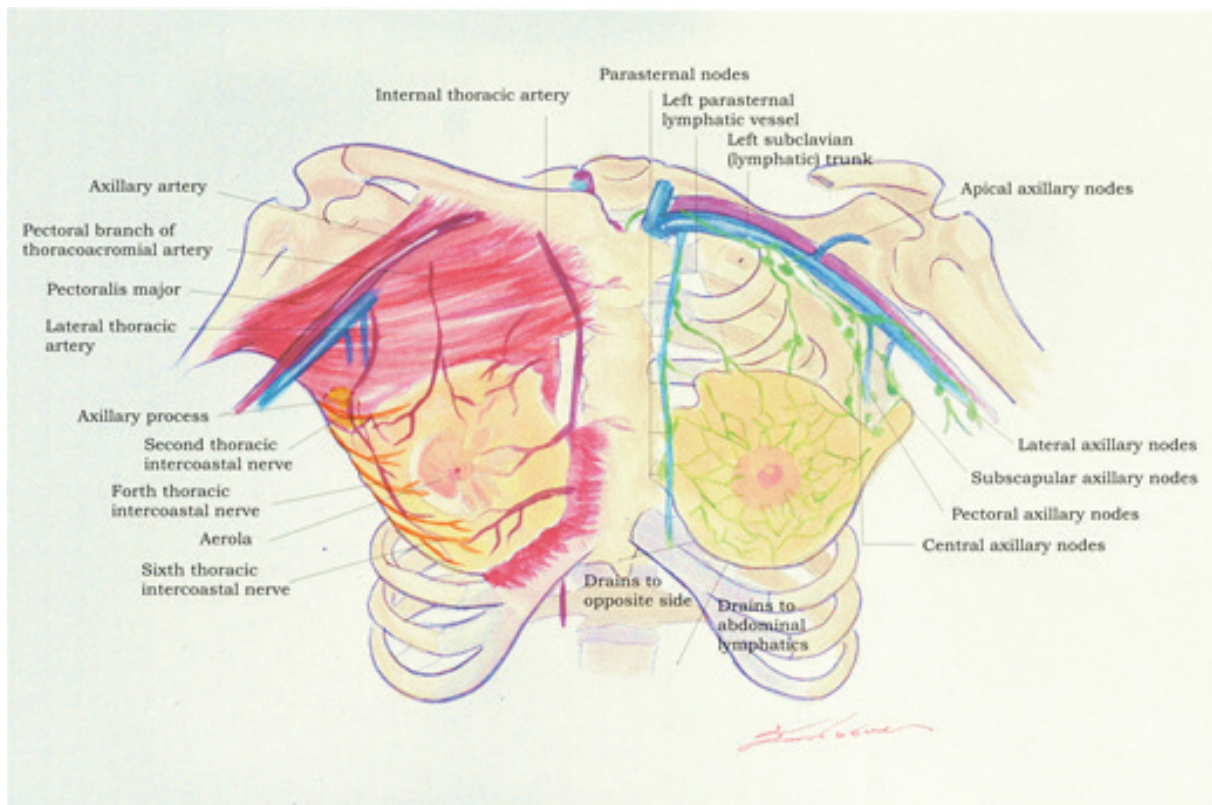
ส่วนที่เหลือของพังผืดรูปวงกลมจะนำพาเส้นเลือดส่วนใหญ่ มาตามใต้ผิวหนัง บนแคปซูล ของเต้านมและสร้างเป็นโคร่งข่ายใต้ผิวหนังรอบลานนม subdermalperiareolar network (รูปที่ 4) เส้นเลือดเหล่านี้คือ perforating branches จากการรวมตัวของ internal thoracic artery ขึ้นมาจาก ช่องซี่โครงซี่ที่ 2-4 ทอดไปตาม medial vertical ligament รวมทั้งแขนงจาก lateral thoracic artery ในระดับเดียวกัน ทอดตาม lateral vertical ligament เส้นเลือดเหล่านี้จะอยู่ในพังผืด ใต้ผิวหนัง รวมเข้าไป ใน superficial fascia และ anastomose กับเส้นเลือดที่มาจากทาง horizontal septum รวมเป็น subdermalperiareolar plexus.

ทั้งเส้นเลือด เส้นประสาทขนาดใหญ่จะทอดตามพังพืด ligamentous suspension<sup>(2)</sup> โดยเริ่มต้นจาก anterior cutaneous branch ของ intercostal nerve ซึ่งโครงซี่ที่ 2-4 มาตาม medial ligament ด้านในและ lateral ligament ทางด้านนอก (รูปที่ 3) ที่สำคัญที่สุดคือ เส้นประสาทสำคัญของหัวนม มาจาก deep branch ของ lateral cutaneous branch ของ intercostal nerve ระหว่างซี่โครงซี่ที่ 4 และบางที่จากซี่ที่ 5 มาตาม horizontal septum เสมอ (รูปที่ 2)

ความเข้าใจต่อทางเดินของเส้นเลือดเส้นประสาทมีคุณค่าสำคัญต่อการสงวนหัวนมให้คงอยู่ รวมทั้งประสาทสัมผัสด้วย ในการทำผ่าตัดเต้านม เช่นในการผ่าตัดลดขนาดเต้านม breast reductions<sup>(7-11)</sup> จากการศึกษาที่ผ่านมา พบว่า ทางเดินน้ำเหลือง จะไปในเส้นทางเดียวกันกับเส้นเลือดเส้นประสาท<sup>(12)</sup> นั่นคือตาม ligamentous suspension จึงเป็นประโยชน์ต่อการทำ ผ่าตัดมะเร็งเต้านม radical tumor surgery

ในการผ่าตัด เราสามารถหา horizontal septum ได้โดย blunt dissect ไปตาม retromammary space หลังจากตัด posterior sheet ของ superficial fascia การเข้า retromammary space ควรเข้าทางด้านล่างขึ้นไปจนถึงระดับของซี่โครงซี่ที่ 4 ซึ่งจะเริ่มเปลี่ยนทิศทาง โดยรวมตัวกับ horizontal areolar tissue plane ต่อไปจนถึงหัวนม ซึ่งสามารถเปิด bluntly ไปยัง nipple ได้ horizontal septum ซึ่งมีเส้นเลือดอยู่ จะอยู่ต่ำกว่า plane นี้<sup>(2)</sup>

Nipple จะถูกแยกออกตามขวางโดย horizontal septum ดังนั้นท่อน้ำนม lactiferous ducts ก็จะไปเปิดออกสู่ mammary sinuses แยกเป็น 2 แนวตามขวางเช่นกันคือ cranial และ caudal layer ทำให้เห็นแนวตามขวาง เป็นแนวที่ท่อน้ำนมเปิดสู่ nipple ในระดับเดียวกัน แยกจากกันโดย horizontal septum ทำให้ได้ 2 หน่วยทางกายวิภาค แยกจากกันชัดเจน



รูปที่ 4

เต้านมเป็นต่อม ectodermal gland ห่อหุ้มด้วย superficial fascia ทั้งทางด้านหน้าและด้านหลัง พังพืดด้านลึก deep pectoralis fascia หุ้มกล้ามเนื้อ pectoralis major และยึดติดกระดูก sternum ด้านกลางลำตัว ส่วนด้านข้างยึดติดกับ fascia ของกล้ามเนื้อ pectoralis minor ตรงจุดเชื่อมต่อของ superficial และ deep pectoralis fascia จะสามารถเห็น vertical ligament และจุดเริ่มต้นของ horizontal septum ได้

การแบ่งส่วนของเต้านม เข้าใจได้ว่าตั้งแต่เป็นตัวอ่อน เกิดจากการเชื่อมต่อของ 2 mammary buds ตามแนว mammary ridges นั่นคือ in artiodactyls<sup>(13)</sup> อีกนัยหนึ่งคือการแบ่งเป็นสองส่วนของ septum ที่มีเส้นเลือด เส้นประสาท เกิดจากการ invagination ของ ectoderm ซึ่งสร้างท่อน้ำนม และ ต่อมน้ำนมแยกกัน ทางด้านบนและล่าง เกิดจาก mesenchyme ตาม mammary ridges เจริญเติบโตเป็น inductive vascularized connective tissue<sup>(14)</sup>

#### เอกสารอ้างอิง

1. Cooper, A.P. (1840a). "Of the arteries of the breast". In: On the anatomy of the breast. (ed. A.P. Cooper) London: Longman, Orme, Green, Brown and Longmans, pp 60-62.
2. Würinger, E., N. Mader, et al. (1998). "Nerve and vessel supplying ligamentous suspension of the mammary gland". *Plast Reconstr Surg* 101: 1486-93.
3. Würinger, E., M. Tschabitscher. (2003). "New aspects of the topography of the mammary gland regarding its neurovascular supply along a regular ligamentous suspension". *Eur J Morphol* 40: 181-9.
4. Würinger, E. (2009). "Nerves, ligaments and vessels of the chest and breast". In: Shiffman M (ed.) *Breast Augmentation*. Berlin, Springer Verlag, 25-26.
5. Cooper, A.P. (1840b). "Of the internal parts of the breast or mammary gland". In: On the anatomy of the breast. (ed. A.P. Cooper), London: Longman, Orme, Green, Brown, and Longmans, pp 48-58.
6. Palmer, J.H., G.I. Taylor. (1986). "The vascular territories of the anterior chest wall". *Brit J Plast Surg* 39: 287-99.
7. Würinger, E. (1999). "Refinement of the central pedicle breast reduction by application of the ligamentous suspension". *Plast Reconstr Surg* 103: 1400-10.
8. Würinger, E. (2005). "Vertical scar mammoplasty with the inferocentral pedicle". In: Hamdi M, Hammond D, Nahai F (eds.). *Vertical Scar Mammoplasty*. Berlin, Springer Verlag, 75-82.
9. Würinger, E. (2010). "The Central Septum in Breast Reduction and Mastopexy" in Hall-Findlay E. and Evans G (eds) *Aesthetic and Reconstructive Surgery of the Breast*. Elsevier, Chapter 14, pp 215-22.
10. van Deventer PV, Page BJ, Graewe FR (2008) "The safety of pedicles in breast reduction and mastopexy procedures". *Aesth. Plast. Surg* 32: 307-12.
11. Hamdi M, Van Landuyt K, Tonnard P, Verpaele A, Monstrey S (2009) "Septum based Mammoplasty: A surgical Technique based on Würinger's Septum for Breast Reduction" *Plast. Reconst. Surg* 123: 443-454.
12. Romrell, I.J., K.I. Bland. (2006). "Anatomy of the breast, axilla, chest wall and related metastatic sites". In: Bland K I Copeland E M (eds.) *The Breast: Comprehensive Management of Benign and Malignant Disorders*. St Louis, Saunders.
13. Starck, D. (1975). "Entwicklung der Mammaorgane". In: *Vergleichende Embryologie*, Stuttgart: Thieme, pp 440-441.
14. Hinrichsen, K.V. (1990). "Entwicklung der Hautanhangsgebilde". In: *Human Embryology*. Springer Verlag, p 869.

# Breast Cancer Surgery: Standard Principles

นายแพทย์อดิศักดิ์ ศรีพรหม

การรักษาผู้ป่วยมะเร็งเต้านมนั้น การรักษาเฉพาะที่เป็นการรักษาที่มีความสำคัญสูงสุดและมีผลต่อการหายของโรค ถ้าสามารถลดอัตราการเกิดการกลับเป็นซ้ำเฉพาะที่ (local recurrence) ภายใน 5 ปี หลังผ่าตัด ลงได้ร้อยละ 15 จะสามารถเพิ่มอัตราการหาย 15 ปี หลังผ่าตัดขึ้นร้อยละ 5<sup>(1)</sup> การรักษาเฉพาะที่ประกอบด้วย การผ่าตัดเต้านม และต่อมน้ำเหลืองที่รักแร้ และอาจตามด้วยรังสีรักษาในบางราย ผู้ป่วยที่ผ่าตัดแบบอนุรักษ์เต้านม (Breast conserving therapy) สมควรได้รับรังสีรักษาหลังผ่าตัด ส่วนผู้ป่วยที่ตัดเต้านมออกทั้งข้าง (mastectomy) ส่วนใหญ่ไม่ต้องได้รับรังสีรักษา มีการศึกษาทบทวนผลการผ่าตัดรักษามะเร็งเต้านมหลายรายงานแสดงถึงปัจจัยสำคัญที่ต้องคำนึงถึงในการผ่าตัดเต้านม และต่อมน้ำเหลืองที่รักแร้<sup>(2-5)</sup>

## 1. ประวัติศาสตร์

ต้นศตวรรษที่ 20 มีการศึกษาย้อนหลังหลายรายงานพบว่า การรักษาเต้านมระยะที่ 1 ด้วยวิธีอนุรักษ์เต้านม (BCT) สามารถได้ผลการรักษาเฉพาะที่ ที่ดีในยุโรป การศึกษาไปข้างหน้าครั้งแรกของ Atkins<sup>(6)</sup> พบว่าการรักษาแบบอนุรักษ์เต้านม (BCT) ได้ผลดีในผู้ป่วยมะเร็งเต้านมระยะที่ 1 แต่ไม่ได้ผลที่ดีในผู้ป่วยระยะที่ 2 การศึกษาไปข้างหน้า 6 รายงานพบว่าไม่มีความแตกต่างในการควบคุมโรคเฉพาะที่ และการควบคุมการแพร่กระจายรวมถึงการหายของโรค เปรียบเทียบระหว่างการรักษาแบบอนุรักษ์เต้านม (BCT) และการตัดเต้านมทั้งข้าง (mastectomy)<sup>(7-12)</sup> อย่างไรก็ตามยังมีนัยเกี่ยวข้องกับการรักษาอีกหลายประการที่ต้องกล่าวอ้างถึง

## 2. ขอบเขตของการผ่าตัด (Resection margins)

ยังมีข้อโต้แย้งเกี่ยวกับคำจำกัดความของขอบเขตการผ่าตัด negative and close margins อยู่มาก แพทย์ยุโรปต้องการขอบเขตห่างจากก้อนมะเร็งมากกว่า จึงจะเรียกว่า negative margin ส่วนแพทย์อเมริกันพอใจที่ขอบเขตห่างจากก้อนมะเร็งอย่างน้อย 1 มิลลิเมตร อย่างไรก็ตาม ส่วนใหญ่จะถือว่าระยะห่างระหว่าง เนื้อเยื่อปกติของเต้านมถึงเซลล์มะเร็งตัวถัดไป ถ้าน้อยกว่า 1 มิลลิเมตร เรียกว่า positive margin และถ้าน้อยกว่า 2 มิลลิเมตร เรียกว่า close margin<sup>(13-15)</sup> เร็วๆ นี้มีผู้รายงานว่าถ้า negative margin น้อยกว่า 3 มิลลิเมตร ไม่สามารถรับประกันได้ว่า กำจัดเซลล์มะเร็งทั้งหมดจากเต้านม<sup>(16)</sup> ข้อมูลเหล่านี้สนับสนุนความจริงที่ว่า รังสีรักษาสามารถเพิ่มการควบคุมโรคเฉพาะที่และเพิ่มอัตราการหายโดยรวมหลังการผ่าตัด R0 ได้<sup>(1)</sup>

การศึกษาไปข้างหน้า 3 รายงาน เปรียบเทียบระหว่าง BCT กับ mastectomy ที่มี R1 resection พบว่ากลุ่ม BCT มีการกลับเป็นซ้ำ (local recurrence) เพิ่มขึ้นอย่างมีนัยสำคัญ<sup>(9, 11-12)</sup> ในขณะที่รายงานการศึกษาที่รวบรวมเฉพาะผู้ป่วยที่ resection-free margins ไม่พบความแตกต่างของการควบคุมโรคเฉพาะที่ไม่ว่าจะได้รับการรักษาแบบอนุรักษ์เต้านมหรือตัดเต้านมออกทั้งข้าง<sup>(7-8, 10)</sup>

การวิเคราะห์รายงานย้อนหลังหลายรายงานพบว่า resection-free margin สำคัญมากต่อผล การรักษาแบบอนุรักษ์เต้านม<sup>(15)</sup> positive margin จะเพิ่ม 5-to10-year local recurrence rate ถึง 2–5 เท่า โดยจะมีอัตราการกลับเป็นซ้ำรายปีร้อยละ 2–3 เปรียบเทียบกับกลุ่มที่ได้ resection-free margins ซึ่งอัตราการกลับเป็นซ้ำรายปีเพียงร้อยละ 0.2–0.4<sup>(17)</sup>

คำจำกัดความของ resection-free margin สำคัญมาก การศึกษาส่วนใหญ่ถือเอา 1 มิลลิเมตร ว่าเพียงพอ แต่อีกหลายรายงานต้องการ margin มากกว่านั้น ทั้งนี้ขึ้นกับความจริงที่ว่า มีปัจจัยร่วมอื่น ที่สำคัญต่อ resection-free margin ด้วย

เร็วๆ นี้ Morrow และคณะ<sup>(18)</sup> ได้แสดงให้เห็นว่า ผู้ป่วยมะเร็ง in situ ควรได้ margin มากกว่า 2 มิลลิเมตร เพื่อลดการกลับเป็นซ้ำเฉพาะที่<sup>(19)</sup> นอกจากนี้ หลายรายงานแสดงว่า ผู้ป่วยอายุน้อย เป็นตัวพยากรณ์โรคอิสระด้านลบว่าอาจพบการกลับเป็นซ้ำเฉพาะที่สูง และ extensive involvement ของ margin จะเพิ่ม local recurrence เช่นกันเปรียบเทียบกับกลุ่มที่มี minor involvement ของ margin 1 มิลลิเมตร

ดังนั้นจึงมีการเสนอให้จำกัดความว่า resection free margin ควรเป็น 1 มิลลิเมตร ห่างจาก invasive components และ 2 มิลลิเมตร ในกรณีที่มีปัจจัยร่วมอื่น (เช่น อายุน้อยกว่า 40 ปี, extensive involvement of the resection margin at 1 mm. และ in situ lesions)

### 3. รังสีรักษา Radiotherapy

การศึกษาไปข้างหน้าหลายรายงานแสดงว่า BCT โดยไม่ได้รับ รังสีรักษา จะพบ local recurrence rates เพิ่มขึ้นอย่างมีนัยสำคัญ<sup>(10, 20-21)</sup> นอกจากนี้รายงานปัจจุบัน แสดงว่าการเพิ่มขึ้นของการ กลับเป็นซ้ำเฉพาะที่จะลด อัตราการหายของโรคมะเร็งเต้านมอย่างมีนัยสำคัญ<sup>(1, 22-23)</sup> ดังนั้นการรักษาเสริม ด้วยรังสีรักษาจึงถือเป็นหัตถการมาตรฐานในผู้ป่วยที่ได้รับ BCT อย่างไรก็ตามยังเป็นคำถามอยู่ว่า ในผู้ป่วยที่มีความเสี่ยงต่ำ (low risk) บางรายจะสามารถไม่รับรังสีรักษาได้หรือไม่

ในปี 2004 New England Journal of Medicine ตีพิมพ์รายงาน 2 ฉบับ ที่ผลสอดคล้องกัน Fyles and coworkers รายงานผู้ป่วยมะเร็งเต้านม อายุมากกว่า 50 ปี ที่ได้รับ BCT ทั้งที่ได้รับ และ ไม่ได้รับรังสีรักษา แต่ได้รับ Tamoxifen พบว่ามี local recurrence rate เพิ่มขึ้นจาก 0.6 เป็นร้อยละ 7 และ 5-year survival ลดลงจากร้อยละ 91 เหลือร้อยละ 84<sup>(24)</sup> สอดคล้องกับผลจากรายงานที่สอง โดย Hughs and collaborators เปรียบเทียบผู้ป่วย อายุ 70 ปี หรือมากกว่า หลัง BCT ที่ได้รับ และ ไม่ได้รับรังสีรักษา<sup>(25)</sup> Malmstrom, Holmberg และคณะ พบว่ารังสีรักษาเพิ่มการป้องกัน local recurrence ร้อยละ 1-4 ในผู้ป่วยอายุ 74 ปี ขึ้นไป ซึ่งแยกเป็นกลุ่มได้รับและไม่ได้รับรังสีรักษา<sup>(26)</sup> และเพิ่ม local recurrence free survival จาก 4 เป็นร้อยละ 14 พบ local recurrence เป็นร้อยละ 23 หลังจาก median follow-up 86 เดือน แม้ว่าจะเป็นผู้ป่วยที่มีความเสี่ยงต่ำ (low risk patients; stage I) รวมทั้งมี resection-free margin มากกว่า 1 เซนติเมตร และไม่มี extensive intraductal component (EIC) or nodal involvement<sup>(27)</sup> The Austrian Breast and Colorectal Cancer Study Group (ABCSCG) เสนองานวิจัยไปข้างหน้า 2 รายงานต่อ the San Antonio Breast Cancer Symposium (SABCS) ในปี 2005<sup>(28)</sup> มี inclusion criteria ดังนี้ ก้อนมะเร็งเล็กกว่า 3 เซนติเมตร หลังวัย

หมดประจำเดือน และเป็น lymph node-negative breast cancer รายงานแสดงว่ารังสีรักษาสามารถลด local recurrence จาก 3.19 เป็นร้อยละ 0.24 ( $P=0.0008$ ). ดังนั้นแม้ในกลุ่มผู้ป่วย low-risk ที่มี resection-free margins มากกว่า 1 เซนติเมตร รังสีรักษาก็มีประสิทธิผลต่อการเพิ่ม local recurrence-free survival

### 3.1 อายุ

อายุเป็นปัจจัยเสี่ยงที่สำคัญต่อการเกิด local recurrence<sup>(29-32)</sup> หลายงานวิจัย รายงานว่า local recurrence เพิ่มขึ้นในผู้ป่วยอายุน้อยกว่า 45, 40 หรือ 35 ซึ่งยังไม่ชัดเจนนัก<sup>(21, 33-38)</sup> หลังจากตัดตัวแปรอื่นเช่นอายุ ยังคงเป็น prognostic factor ที่สำคัญต่อการเกิด local recurrence อาจเนื่องจากมีโอกาสพบการเพิ่มของ EIC หรือ aggressive tumor biological characteristics อื่นๆ ในผู้ป่วยอายุน้อย เป็นผลให้เพิ่มความเสี่ยงต่อการพบ positive resection margins<sup>(29-32)</sup>

นักวิจัยอื่นๆ ชี้ว่าการเพิ่มขึ้นของความเสี่ยงต่อ local recurrence ไม่สัมพันธ์กับอายุ แต่ขึ้นอยู่กับ menopausal status มากกว่า<sup>(39-40)</sup> และไม่พบความแตกต่างของปัจจัยพยากรณ์โรคในผู้ป่วยอายุน้อยกับผู้ป่วยสูงอายุ แม้ความจริงพบว่าอัตราการตายต่ำกว่าในผู้ป่วยอายุน้อยก็ตามผู้ป่วยที่ได้รับ chemo-oophorectomy เปรียบเทียบกับที่ได้รับเคมีบำบัด พบว่าสามารถลดความเสี่ยงต่อการเกิด local recurrence ได้ราวร้อยละ 50 แต่ฮอร์โมน estrogens ที่ไหลเวียนในกระแสเลือดอาจมีผลให้เกิดการกลับเป็นซ้ำได้ในผู้ป่วยอายุน้อย ซึ่งสนับสนุนสมมุติฐานเรื่อง menopause hypothesis<sup>(41)</sup>

แม้ผลวิเคราะห์งานวิจัยย้อนหลังแนะนำจะทำให้เกิด local relapse เพิ่มขึ้น แต่ข้อมูลยังไม่เป็นที่สรุป งานวิจัยไปข้างหน้าเปรียบเทียบ

BCT กับ mastectomy ในความเป็นจริงพบความเสี่ยงในการกลับเป็นซ้ำสูงกว่าในผู้ป่วยอายุน้อยที่ได้รับ BCT เปรียบเทียบกับที่ได้รับ mastectomy<sup>(9, 11, 42)</sup> รายงาน 2 ฉบับจึงให้ตระหนักว่าผู้ป่วยอายุน้อยมีโอกาสเพิ่มความเสี่ยงต่อการพบ EIC โดยไม่คำนึงถึง resection-free margins ว่าได้ระยะห่างก่อนมะเร็งเท่าใด และอัตราการกลับเป็นซ้ำเฉพาะที่ย่อมเพิ่มขึ้นตามความเสี่ยงของการพบ positive resection margins ในผู้ป่วยอายุน้อย อย่างไรก็ตามบางรายงานแสดงว่า local recurrence ในผู้ป่วยอายุต่ำกว่า 35 ปี มีความเสี่ยงเฉพาะในรายที่เกี่ยวข้องกับเรื่อง resection-free margins เท่านั้น<sup>(43-44)</sup> ผลการศึกษาที่แตกต่างโดย the European Organisation for Research and Treatment of Cancer (EORTC) ศึกษาโดย Van Dongen พบว่าไม่มีการเพิ่มของความเสี่ยงต่อการเกิด local recurrence ในผู้ป่วยอายุน้อยหลังได้รับ BCT<sup>(9)</sup> ความเสี่ยงต่อ local recurrence ในผู้ป่วยเหล่านี้ไม่มีผลต่อการเพิ่มการเสียชีวิตจากการศึกษาย้อนหลังผู้ป่วย 9000 ราย และมี 700 รายที่อายุน้อยกว่า 45 ปี การเพิ่มขึ้นของ local recurrence rate ในมะเร็งชนิด invasive and intraductal carcinoma พบว่าเท่ากัน<sup>(45-46)</sup> งานวิจัยเร็วๆ นี้เปรียบเทียบผู้ป่วยอายุน้อยกว่า 50 ปี ได้รับ BCT กับได้รับ mastectomy พบว่าไม่มีความแตกต่างของ local, distant recurrence รวมทั้ง overall survival<sup>(47)</sup>

เพื่อป้องกันความเสี่ยงต่อการเกิดการกลับเป็นซ้ำเฉพาะที่ในผู้ป่วยอายุน้อยที่ได้รับ BCT ขอบเขต resection-free margin ควรเป็นอย่างน้อย 2 มิลลิเมตร แม้ว่าจะพบว่าความเสี่ยงต่อการเกิด local recurrence จะไม่ต่างจากผู้ป่วยสูงอายุก็ตาม<sup>(48)</sup> นอกจากนี้ boost dose ด้วย radiation และ tamoxifen ในผู้ป่วยมะเร็งชนิด ductal carcinoma in situ (DCIS) จะช่วยลดความเสี่ยงได้ และไม่จำเป็นต้องทำ mastectomy ถ้าได้รับการรักษาเสริม (adjuvant treatment) ที่เหมาะสม

#### 4. ขนาด (Size)

มีรายงานการศึกษาไปข้างหน้า 6 รายงาน ศึกษาถึงขนาดของก้อนมะเร็งโตจนถึง 54 เซนติเมตร เปรียบเทียบการผ่าตัดแบบ BCT กับ mastectomy<sup>(7-12)</sup> รวมทั้งมีการศึกษาย้อนหลัง พบว่าขนาดของก้อนมะเร็งไม่ได้เป็นปัจจัยพยากรณ์โรคเกี่ยวกับ local recurrence-free survival<sup>(14, 33-34, 36-37, 49-50)</sup> ดังนั้นก้อนมะเร็งขนาด 5 เซนติเมตร อาจจะสามารถรักษาด้วยวิธี BCT ได้

มีเพียงรายงานย้อนหลัง 2 รายงานเท่านั้นที่แสดงว่า ก้อนมะเร็งขนาดเกิน 5 เซนติเมตร สามารถรักษาด้วยวิธี BCT ได้ผลรวมทั้งคำนึงถึงผลทาง cosmetic ที่น่าพอใจ (ขึ้นกับความสัมพันธ์ของขนาดเต้านม/ขนาดก้อนมะเร็ง)<sup>(51-52)</sup> อย่างไรก็ตาม resection-free margins และ adjuvant radiotherapy เป็นสิ่งจำเป็นที่หลีกเลี่ยงไม่ได้ การนำ neoadjuvant systemic therapy มาใช้ และการคัดกรองมะเร็งเต้านมระยะเริ่มแรกที่ได้ผลมากขึ้นสามารถลดจำนวนผู้ป่วยมะเร็งเต้านมก้อนขนาดใหญ่ T3 cancers ลงได้ ดังนั้นจะมีผู้ป่วยจำนวนไม่มากนักที่ต้องรับการพิจารณาปัญหาเหล่านี้ และไม่มีการทำวิจัยเรื่องนี้แบบ Prospective studies เนื่องด้วยเรื่องจริยธรรมทางการแพทย์

#### 5. การตรวจชิ้นเนื้อทางพยาธิวิทยาแบบ frozen section ในห้องผ่าตัด

Frozen section analysis (FSA) จะใช้เป็นแนวทางให้ศัลยแพทย์สามารถทำการผ่าตัดแบบ BCT โดยตัดก้อนมะเร็งออก ได้ clear margins ผลถูกต้อง ร้อยละ 97<sup>(53-54)</sup> นอกจากนี้การตัดต่อมน้ำเหลืองรักแร้ ด้วยเข็มตัดชิ้นเนื้อ “core cut” ส่งตรวจ FSA สามารถแจ้งศัลยแพทย์ ถึงความจำเป็นในการเลาะต่อมน้ำเหลืองที่รักแร้ออกด้วยหรือไม่ได้ในรายที่พบว่าเป็น invasive breast cancer สามารถลดจำนวนผู้ป่วยที่ต้องกลับมาทำผ่าตัดเลาะต่อมน้ำเหลืองอีกครั้งได้ (two-stage procedure)<sup>(55-56)</sup> การทำ FSA พบว่ามีอัตราผลเท็จลบ (false-negative) และจำนวนผู้ป่วยที่ต้องทำ two-stage procedures เท่ากับร้อยละ 0 และร้อยละ 19 ตามลำดับ<sup>(53-55, 57-58)</sup> ถ้าไม่ทำ FSA ความจำเป็นต้องทำ two-stage procedure อาจสูงถึงร้อยละ 38 ถึงร้อยละ 54 ของจำนวนผู้ป่วยที่ทำการผ่าตัด simple lumpectomy<sup>(59-60)</sup> การตัดก้อนมะเร็งหลายครั้ง (Multiple re-excisions) ระหว่างการผ่าตัด BCT ไม่เพิ่มอัตราของ local recurrence rate<sup>(61)</sup>

ด้านความถูกต้องของ FSA, sensitivity and specificity rates อยู่ระหว่างร้อยละ 95 และร้อยละ 99<sup>(54, 56, 62)</sup> หลายรายงานยกประเด็นเรื่องการใช้ FSA ในก้อนที่คลำไม่พบ (non-palpable lesions) ในก้อนที่ขนาดศูนย์กลางเล็กกว่า 1 เซนติเมตร และในรายที่พบเพียง pure microcalcifications<sup>(63-64)</sup> ในรอยโรคเหล่านี้แพทย์ต้องคำนึงถึงผลการตรวจ FSA ที่ความถูกต้องจะลดลง นอกจากนี้ มีรายงานจากพยาธิแพทย์เรื่องผลจาก freezing artifacts ทำให้ยากต่อการดูเพื่อกำหนด tumor staging สุดท้าย และขอบเขต free resection margin ที่ใกล้ที่สุด ดังนั้นจะมีผลรบกวนการตัดสินใจให้ adjuvant therapy ที่เหมาะสม และเป็นผลต่อผลสัมฤทธิ์ในการรักษามะเร็ง ยังมีข้อขัดแย้งอื่นเกี่ยวกับปัญหาทางเศรษฐศาสตร์ และการขนส่ง (logistic) ดังนั้น breast cancer units หลายแห่งไม่ใช้การตรวจ FSA เป็นกิจวัตร (routine basis)

การทำ FSA ของชิ้นเนื้อเต้านมสามารถลดความจำเป็นในการทำผ่าตัดครั้งที่สอง (secondary surgery) ลงร้อยละ 20 ถึงร้อยละ 40<sup>(55-56, 65-68)</sup> และสามารถได้ผลการรักษามะเร็งอย่างรวดเร็วเหมาะสม และได้ clear margins<sup>(69)</sup> จึงแนะนำให้ใช้ FSA เพื่อลด two-stage procedures เปรียบเทียบกับรายงานการทำ BCT ที่ไม่ใช่ FSA<sup>(59-60)</sup>

รายงานย้อนหลังที่ยังไม่ได้ตีพิมพ์ วิเคราะห์ตัวแปรต่างๆ เกี่ยวข้องกับการใช้ FSA แสดงให้เห็นว่า การใช้ neoadjuvant therapy การไม่ได้ตัดส่งชิ้นเนื้อทั้งชิ้น (sure cut biopsy) และความจำเป็นของ stereotactic-guided breast biopsy ก่อนผ่าตัด อาจลดความถูกต้องของ FSA ในห้องผ่าตัดอย่างไรก็ตาม ก้อนมะเร็งขนาดเล็กหรือ low-grade differentiation ไม่ได้เป็นตัวแปรอิสระต่อการเกิด false-negative FSA การใช้ of FSA มีผลให้จำเป็นต้องมี two-stage operation เพียงร้อยละ 9 ในผู้ป่วยมะเร็งทั้งหมด (submitted to Eur J Surg Oncol 2008)

## 6. การตัดพิสูจน์ชิ้นเนื้อ (Biopsy)

การทำ breast biopsy เพื่อการวินิจฉัย มีข้อบ่งชี้ในผู้ป่วยที่ได้รับการวินิจฉัยและรายงานเป็น Breast Imaging Reporting and Data System (BIRADS) IV lesions และช่วยคัดแยกแพทย์ในการวางแผนการผ่าตัดในรายที่เป็น BIRADS V lesions<sup>(70)</sup> การคำนึงถึงการแพร่กระจายตามรอยเข็มตัดชิ้นเนื้อ (needle track seeding) มีมูลที่ต้องระมัดระวังมีรายงานเคสหลายเคสที่เกิด needle track seeding หลังการทำ<sup>(71-74)</sup> เร็วๆ นี้ก็มีรายงานยืนยันทางเนื้อเยื่อ (Histological proof) ว่าพบ tumor cell เคลื่อนเข้ามาในรอยเข็มจากการทำ fine needle biopsy ด้วยในผู้ป่วย 6 ราย<sup>(75)</sup>

ข้อมูลแสดงว่ามีการกลับเป็นซ้ำ (local recurrence) ในผู้ป่วยที่ได้รับการทำ fine needle biopsy หรือ core biopsy ก่อนผ่าตัดด้วยอัตราประมาณร้อยละ 2 และร้อยละ 6 โดยมี median follow-up 5 ปี และ recurrence rate นี้ใกล้เคียงกับรายงานหลายแห่งในผู้ป่วย breast cancer ที่ไม่ได้รับการทำ core needle biopsy ก่อนผ่าตัด Chen และคณะ แสดงให้เห็นว่าไม่มีความแตกต่างเรื่องอัตราการกลับเป็นซ้ำ (local recurrence-free survival) ระหว่างผู้ป่วยมะเร็งเต้านมที่ได้รับและไม่ได้รับการทำ core biopsy ก่อนผ่าตัด<sup>(76)</sup> โดยมีอีกหนึ่งรายงานในผู้ป่วย 398 ราย สนับสนุนสมมุติฐานนี้การวิเคราะห์ย้อนหลังของ Fitzal พบว่าการใช้ core needle biopsy ก่อนผ่าตัด ไม่ได้เพิ่มอัตราการเกิด local recurrence<sup>(77)</sup> ดังนั้นการเคลื่อนของเซลล์มะเร็งดูเหมือนจะไม่มีผลที่สำคัญต่อการเกิด local recurrence หลังการทำ BCT และ adjuvant radiotherapy

## 7. การรักษาเสริมก่อนผ่าตัด Neoadjuvant therapy

การใช้ neoadjuvant therapy ถูกนำมาใช้เป็นการรักษามาตรฐานของผู้ป่วยมะเร็งเต้านมลุกลาม (locally advanced) ตั้งแต่มีงานวิจัยว่าสามารถเพิ่มอัตราการอนุรักษ์เต้านมด้วยวิธีการรักษา ในขณะที่ยังคงอัตราการอยู่รอด (overall survival rates) เท่ากันเมื่อเปรียบเทียบกับทำให้การรักษาเสริมตามหลัง (adjuvant treatment)<sup>(78-81)</sup>

อย่างไรก็ตามข้อมูลทั้งจาก prospective และ retrospective พบว่าผู้ป่วยที่ทำ BCT หลังการให้ neoadjuvant therapy อาจจะมีความเสี่ยงต่อการเกิด local recurrence สูงกว่า<sup>(82)</sup>

Van der Hage and coworkers<sup>(83)</sup> แสดงให้เห็นว่า BCT หลัง neoadjuvant therapy ที่เดิมวางแผนการรักษาแบบ mastectomy ไว้ มีอัตราการอยู่รอด (overall survival) ลดลงอย่างมีนัยสำคัญ ดังนั้นจึงเป็นเหตุผลที่สำคัญว่า resection margins หลัง neoadjuvant therapy ต้องเท่ากับที่เคยวางแผนไว้ก่อนได้รับ neoadjuvant therapy หากเป็นจริงตามนี้ก็เสมือนว่าไม่ได้ประโยชน์จากการให้ neoadjuvant therapy และการรักษานี้ก็จะเป็นข้อสงสัยต่อไปการวิเคราะห์ meta-analyses เร็วๆ นี้ สนับสนุนข้อมูลนี้<sup>(84)</sup>

เหตุผลของการเพิ่มอัตรา local recurrence น่าจะเกิดจากความเป็นไปได้ที่เซลล์มะเร็งยังคงกระจายอยู่ในเต้านมหลัง BCT มากกว่าที่จะหดตัวอยู่กับที่ (concentric shrinkage) หลังได้รับ neoadjuvant therapy Singletary และคณะ แสดงให้เห็นว่ามีปัจจัยเสี่ยงมากมายต่อการมีเซลล์มะเร็งกระจายอยู่ (scattered residual cancer cells) หลัง neoadjuvant therapy เช่น ผิวหนังบวม ขนาดก้อนมะเร็งคงเหลืออยู่เกิน 4 เซนติเมตร และมีการแพร่กระจายภายในระบบน้ำเหลืองของต่อมน้ำนม (intramammary lymphatic invasion)<sup>(85)</sup>

ผลการทำ meta-analyses รายงาน 9 ฉบับแบบ prospective แนะนำว่า BCT มีสัมพันธ์กับการเกิด local recurrence หลังได้รับ neoadjuvant therapy<sup>(84)</sup> จึงเป็นหลักฐานว่าในรายงานการวิจัยหลายงานได้รวมเอาผู้ป่วยที่มี resection-positive margins หลังได้รับ BCT เข้ามา หรือแม้แต่ผู้ป่วยที่ไม่ได้รับการผ่าตัดหลังได้ neoadjuvant treatment<sup>(84)</sup> ถ้า Exclude ผู้ป่วยเหล่านี้ออกไปการกลับเป็นซ้ำ locoregional recurrence ควรจะเท่ากันทั้งในราย BCT ที่ได้รับและไม่ได้รับ neoadjuvant therapy

Fisher แสดงให้เห็นว่าอัตรา local recurrence หลัง neoadjuvant therapy ตามด้วย BCT ไม่ต่างจากอัตรา local recurrence ของผู้ป่วย BCT ตามด้วย adjuvant chemotherapy (10% versus 7% after a median follow-up of 9.5 years)<sup>(86)</sup> อย่างไรก็ตามสำหรับผู้ป่วยที่เดิมวางแผนจะทำ mastectomy และเปลี่ยนมาเป็นการรักษาด้วย BCT หลังได้รับ neoadjuvant therapy พบว่า local recurrence rates กลับสูงขึ้นอย่างมีนัยสำคัญ เมื่อเทียบกับรายที่เดิมวางแผนจะทำ BCT ตั้งแต่ต้น (15.9% versus 9.9%  $P=0.04$ ) ข้อเปรียบเทียบนี้ได้ผลเช่นเดียวกันในข้อมูลของ van der Hage and collaborators<sup>(83)</sup> อย่างไรก็ตามผลลัพธ์ที่ด้อยกว่าอาจเนื่องจากคุณลักษณะของระยะโรค tumor stage ที่ต่างกัน ในผู้ป่วยสองกลุ่มและอาจจากความจริงว่า ในกลุ่มที่เดิมวางแผนจะทำ mastectomy มี tumor biology ที่แย่กว่า<sup>(87)</sup> ในรายงานย้อนหลังจาก Milan ผู้ป่วย 195 รายที่ได้รับ BCT หลัง neoadjuvant therapy พบอัตรา local recurrence ร้อยละ 6 โดยมี median follow-up 41 เดือน ซึ่งเท่ากันกับในรายของผู้ป่วยที่ทำ BCT โดยไม่ได้รับ neoadjuvant therapy มาก่อน<sup>(88)</sup>

ปัจจัยพยากรณ์สำหรับการเกิด local failure หลัง neoadjuvant therapy ได้แก่ lymph node status, lymphovascular invasion, multifocal pattern of disease, and residual disease ใหญ่กว่า 2 เซนติเมตร หลัง therapy<sup>(89)</sup> ถ้าพบปัจจัยเหล่านี้ 0-2 ของปัจจัย จะสัมพันธ์กับร้อยละ 3 ถึงร้อยละ 12 ของ 5-year local recurrence rate ถ้ามี 3 ปัจจัยดังกล่าวจะพบอัตรา local recurrence 5 ปี ถึงร้อยละ 18 การตอบสนองต่อยาจะสัมพันธ์กับ local recurrence แต่ขนาดเริ่มต้นของก้อนมะเร็งไม่สัมพันธ์กับ local recurrence ด้วยเหตุนี้การคัดเลือกผู้ป่วยเพื่อรักษาด้วยวิธี BCT ตามหลัง neoadjuvant therapy จึงควรพิจารณาอย่างถี่ถ้วน ควรพิจารณาถึง Risk factors และการตอบสนองต่อยาโดยใช้ magnetic resonance imaging (MRI) ก่อนการผ่าตัด MRI techniques ควรใช้เพื่อประเมินว่าก้อนมะเร็งมีการเล็ดลอดอยู่กับที่หรือกระจาย (centrically or in a scattered pattern)

## 8. การผ่าตัดต่อมน้ำเหลืองที่รักแร้ Axillary surgery

การแพร่กระจายของมะเร็งเต้านมไปยังต่อมน้ำเหลืองที่รักแร้หรือไม่เป็นตัวบ่งชี้สำคัญว่าพยากรณ์โรคเป็นอย่างไร การให้การรักษาเสริมที่เหมาะสม (tailor adjuvant therapy) และเพื่อให้ไม่มีการกลับเป็นซ้ำเฉพาะที่ (locoregional recurrence-freesurvival) Axillary staging จึงเป็นสิ่งจำเป็นทางวิทยากระบบน้ำเหลืองเสนอโดย Estourgie และคณะ ในปี ค.ศ.2004 ทำในผู้ป่วย 691 ราย โดยใช้สี radionucleid dye พบว่าร้อยละ 88 (inner quadrant) และร้อยละ 97 (outer quadrant) ระบายสู่ axillary lymph nodes ในขณะที่ร้อยละ 14 (outer quadrant) ถึงร้อยละ 37 (inner quadrant) ระบายผ่านทาง mammary lymph nodes ผู้ป่วยที่มี positive axillary lymph node จำเป็นต้องได้รับการผ่าตัดเลาะต่อมน้ำเหลืองรักแร้ในระดับ 1 และระดับ 2 (level I and II axillary dissection) ต่อจากนี้จะกล่าวเฉพาะการทำ axillary staging procedure โดย sentinel lymph node biopsy (SNB)

SNB มาแทนที่การทำ axillary dissection of level I and II ในผู้ป่วยมะเร็งเต้านมที่ตรวจไม่พบว่ามีโรคกระจายไปทั้งโดยการตรวจและพยาธิวิทยา (clinically and pathologically negative) SNB เริ่มทำครั้งแรกเมื่อ 1990's<sup>(90)</sup> meta-analysis โดย Kim และคณะ แสดงว่ามีความถูกต้องร้อยละ 92 โดยมี median false-negative rate of 7%<sup>(91)</sup> สี Radionucleid<sup>(92)</sup> และ/หรือ methylen blue dye<sup>(93)</sup> ทั้งคู่อาจใช้เพื่อค้นหา sentinel node

### 8.1 วิธีการค้นหา Detection method of SNB

ไม่มีความแตกต่างของชนิดของสีที่ใช้ อย่างมีนัยสำคัญ โดย radionucleid method มีความถูกต้องร้อยละ 89 ขณะที่ methylen blue dye method ถูกต้องร้อยละ 83 ( $P=0.007$ ) การใช้ทั้งสองสีผสมกันเพิ่มความถูกต้อง<sup>(91, 94)</sup> โดยมี false-negative rate ร้อยละ 5 สำหรับการใส่สองสีผสมกัน (dual-agent injection) และร้อยละ 11 สำหรับ single-agent injection (McMasters, Tuttle et al. 2000) ข้อได้เปรียบของ radionucleid technique คือสามารถค้นหาต่อมน้ำเหลืองนอกรักแร้ (extra-axillary lymph nodes) ซึ่งอาจพบได้ร้อยละ 7<sup>(95)</sup> อย่างไรก็ตามวิธีนี้มีข้อด้อยคือ เสียเวลามากกว่า ความจำเป็นต้องใช้หน่วยเวชศาสตร์นิวเคลียร์ รวมถึงค่าใช้จ่ายที่สูงกว่า ดังนั้น blue dye detection ยังเป็นที่นิยมมากกว่า breast cancer centers หลายแห่งรายงานใน Lancet Oncology โดยมีคนไข้ 5,536 ราย แสดงว่ามีความถูกต้องทั้งสิ้นร้อยละ 97 และ false negative rate ร้อยละ 9 ด้วยวิธี blue dye method<sup>(96)</sup> และพบมีอาการแพ้ต่อสีที่ใช้ ร้อยละ 0.7

### 8.2 ตำแหน่งที่ฉีดสี Injection site

มีงานวิจัยตำแหน่งเหมาะสมจะฉีดสีหลายรายงาน บางรายงานว่าตำแหน่งที่ได้ผลมากที่สุดคือ รอบๆก้อนมะเร็ง (peritumoral injection) หรือใต้ผิวหนัง (dermal injection) บางรายงานว่าสำคัญที่ความเชี่ยวชาญของศัลยแพทย์ที่ฉีดมากกว่าตำแหน่งฉีด<sup>(19, 97-98)</sup>

ในมือของผู้ชำนาญจะสามารถลดจำนวน false negative ลง สิ่งที่พบระหว่างการทำ SNB จะช่วยเพิ่มความถูกต้องได้<sup>(99-100)</sup> จึงควรฝึกฝนประมาณ 30 ราย โดยมีศัลยแพทย์อาวุโสดูแล จนได้ false-negative rate ร้อยละ 5 และความถูกต้องร้อยละ 90<sup>(101)</sup> บางรายงานก็ว่าฝึกฝนเพียง 4 ถึง 6 ราย ก็เพียงพอ<sup>(99)</sup>

### 8.3 Oncologic safety

#### 8.3.1 Prospective data

Oncologic safety นำเสนอโดย Veronesi และคณะ งานวิจัยครั้งแรกเปรียบเทียบ SNB กับ axillary dissection<sup>(102)</sup> ติดตามผล 2 ปี พบว่า ไม่พบการกลับเป็นซ้ำที่รักแร้ (axillary recurrences) ทั้งสองกลุ่ม ขณะที่กลุ่ม SNB มีผลข้างเคียง (morbidity) น้อยกว่างานวิจัยที่สองตีพิมพ์ปี 2008 โดย Zavagno และคณะ แสดงผล disease-free survival rate เท่ากัน (ร้อยละ 87 กับ ร้อยละ 89) ทั้งกลุ่มที่ทำ SNB เปรียบเทียบกับ axillary dissection หลังจาก follow-up 56 เดือน<sup>(103)</sup> ข้อมูลจาก National Surgical Adjuvant Breast and Bowel Project (NSABP) B-32 study เปรียบเทียบ SNB กับ axillary clearance ยังไม่ตีพิมพ์ (Krag Lancet Oncol 2007)

#### 8.3.2 Retrospective data

จากการติดตามผู้ป่วย 37 เดือน Swedish multicenter cohort study ผู้ป่วยจำนวน 3,534 ราย แสดงว่าผู้ป่วยที่มี negative SNB (n=2,246) มีการกลับเป็นซ้ำ axillary recurrence rate ร้อยละ 0.6<sup>(104)</sup> การติดตามผู้ป่วย 953 ราย 7 ปี พบว่าหลังทำ SNB มีเพียง 3 ราย ที่เกิด axillary metastases และรักษาได้ด้วยการผ่าตัด axillary dissection ผู้ป่วยกลุ่มนี้มี 5-year overall survival rate ร้อยละ 98<sup>(105)</sup> ทะเบียนมะเร็งจาก Minneapolis cancer registry ตีพิมพ์เมื่อปี 2005 แสดงว่า พบ axillary recurrence rate of ร้อยละ 0.6 ในผู้ป่วย 700 ราย ที่มี node-negative หลังการทำ SNB โดยมีการติดตาม median follow-up นาน 33 เดือน<sup>(106)</sup> และ Roswell Park Cancer Institute in Buffalo รายงานผลเช่นเดียวกัน<sup>(107)</sup> Dutch group in Nijmegen รายงานผล overall survival ที่น่าสนใจว่าได้ผลการรักษาที่ดีกว่าในผู้ป่วย 880 ราย ซึ่งเป็น node-negative SNB เปรียบเทียบกับผู้ป่วย 1,681 ราย ที่ทำ node-negative axillary dissection มี hazard ratio of 1.2 หลังแก้ไขปัจจัยรบกวนออก<sup>(108)</sup> ผู้ป่วย 4,008 รายได้รับการติดตาม 31 เดือน พบ axillary recurrences เพียง ร้อยละ 0.25 ที่ Memorial SloanKettering Cancer Center<sup>(109)</sup> รายงานล่าสุดจากเกาหลีพบ axillary recurrence rate ร้อยละ 0.4 หลัง negative SNB ในผู้ป่วย 720 ราย โดยมี median follow-up 40 เดือน และ median harvest sentinel nodes จำนวน 2 ต่อมา<sup>(110)</sup>

### 8.4 Predicting positive lymph nodes

Lymphovascular invasion เป็นปัจจัยเดียว (predicting factor) ที่แสดงว่า sentinel lymph node น่าจะ positive จากการวิเคราะห์รายงาน 2 ฉบับ ผู้ป่วยรวมมากกว่า 4,000 รายในแต่ละรายงาน<sup>(111-112)</sup>

### 8.5 Morbidity data

morbidity พบว่าลดลง จากรายงานไปข้างหน้าของ Mansel และคณะ<sup>(113)</sup> โดยพบแขนบวม (lymphedema) ลดลง, การใช้ท่อระบายจำนวนวันลดลง, วันนอนโรงพยาบาลลดลง, และเวลาในการกลับสู่การใช้ชีวิตประจำวันเร็วขึ้นในกลุ่มที่ทำ SNB และมีรายงานสนับสนุนจากงานวิจัยอื่น<sup>(103, 105)</sup> อย่างไรก็ตามการลด morbidity ด้วยการทำให้ SNB ยังต้อง ติดตามด้วยการ follow-up นานขึ้นต่อไป<sup>(114)</sup>

### 8.6 จำนวนต่อมน้ำเหลือง Number of nodes

Jeruss แสดงว่าจำนวนต่อมน้ำเหลืองในการทำ sentinel nodes เฉลี่ย 2 nodes ก็เพียงพอ และพบ axillary local recurrence rate ในผู้ป่วยที่มี node-negative ร้อยละ 0.32 บางรายงานว่าควร

จะเลาะอย่างน้อย 3 nodes และมีรายงานถึงการลด false-negative rate เปรียบเทียบการเลาะ 1 หรือ 2 nodes<sup>(96)</sup> รายงานย้อนหลัง ด้วยผู้ป่วยจำนวน 1,287 ราย พบว่า false negative rate จะลดลงจากร้อยละ 14 เหลือร้อยละ 4 หลัง SNB ถ้าเลาะต่อมน้ำเหลืองมากกว่า 1 node<sup>(115)</sup> จำนวนต่อมน้ำเหลืองที่ตรวจในผู้ป่วย node-negative breast-conserved ตามด้วย adjuvant radiotherapy ไม่มีผลต่อ disease-free survival ต่างจากในกลุ่มที่ทำ mastectomy ซึ่งพบว่าจำนวนของต่อมน้ำเหลืองในผู้ป่วย node-negative มีความสัมพันธ์ต่อ disease-free survival อย่างมีนัยสำคัญ<sup>(116)</sup> และอาจมี understaging ในผู้ป่วยกลุ่มนี้ รวมทั้งจำนวนผู้ป่วยยังน้อยกว่าจะสรุปได้ชัดเจน ที่ MD Anderson Cancer Center, 99% of positive nodes จะพบในต่อมน้ำเหลือง 5 ต่อมนแรก ในผู้ป่วยมากกว่า 4,000 ราย รายงานที่ SABCs ปี 2006 และตีพิมพ์ปี 2008<sup>(117)</sup> อย่างไรก็ตาม พบว่ามีความถูกต้องร้อยละ 99 ด้วยการเลาะต่อมน้ำเหลืองตรวจ 2 ต่อมน<sup>(118)</sup>

### 8.7 Multifocality and multicentricity

การพบมะเร็งเต้านมหลายตำแหน่ง (Multifocal and multicentric) ไม่เป็น exclusion criteria ต่อการทำ SNB แม้จะมีหลักฐานสนับสนุนน้อยที่สนับสนุนการทำ SNB ในผู้ป่วยกลุ่มนี้ที่ Austria, Schrenk และคณะ เริ่มแสดงให้เห็นเป็นครั้งแรกว่าผู้ป่วย 19 รายที่มีมะเร็งหลายตำแหน่ง (multicentric cancer) ไม่พบ false-negative sentinel node (axillary dissection-controlled)<sup>(119)</sup> ความถูกต้องร้อยละ 96 และ false-negative ร้อยละ 8 ในผู้ป่วย multicentric/multifocal breast cancer 70 ราย รายงานโดย Tousimis และคณะ<sup>(120)</sup> ข้อมูลจาก Korean ผู้ป่วย multifocal breast cancer 127 ราย ได้ผล accuracy and false-negative rates เป็นร้อยละ 97 และ ร้อยละ 7 ตามลำดับ<sup>(121)</sup> ด้วยจำนวน sampled nodes 2.6 ต่อมน และผลไม่ต่างจากผู้ป่วยที่มี unifocal breast cancer<sup>(122)</sup> ที่ Milan ผู้ป่วย multicentric breast cancer 42 ราย ได้ผลความถูกต้อง sentinel node ร้อยละ 100 และไม่พบ axillary metastases หลังติดตาม 24 เดือน<sup>(123)</sup> อีกหนึ่งรายงานในผู้ป่วย multifocal/multicentric 31 ราย ได้ผลความถูกต้องร้อยละ 96 และ false-negative ร้อยละ 7 ซึ่งไม่ต่างจากผู้ป่วยที่มีมะเร็งก้อนเดียว (non-multicentric disease)<sup>(124)</sup>

### 8.8 SNB and neoadjuvant chemotherapy

มีการตั้งคำถามว่า SNB เหมาะสมกับการทำ neoadjuvant chemotherapy ก่อนหรือไม่ มี meta-analysis จากรายงานเหล่านี้ในปี 2006<sup>(125)</sup> รายงาน 21 ฉบับเปรียบเทียบ SNB กับ axillary surgery โดยมีผู้ป่วย 1,273 ราย รายงานรวมพบว่า ได้ตรวจพบ detection rate ร้อยละ 90 ความไว sensitivity ร้อยละ 89 และความถูกต้อง accuracy rate ร้อยละ 94 สรุปได้ว่า SNB เป็นวิธีที่เชื่อถือได้ในการตรวจหา axillary lymph node metastases ในรายที่การตรวจทางคลินิกพบว่าเป็น node-negative breast cancer หลังได้รับ neoadjuvant therapy

### 8.9 Micrometastasis

การใช้ SNB กระตุ้นให้มีการพบเซลล์มะเร็งจำนวนน้อยๆ ในต่อมน้ำเหลืองเพิ่มขึ้น เนื่องจากมีการตัด histological sections เพิ่มขึ้นในการตรวจเซลล์มะเร็งที่เห็นโดยการย้อมด้วย hematoxylin/eosin (HE) ที่มีขนาดเล็กกว่า 0.2 มิลลิเมตร จะเรียกว่าเป็น isolated tumor cells และเซลล์ที่มีขนาดระหว่าง 0.2 และ 2 มิลลิเมตร จะเรียกว่าเป็น micrometastases ซึ่งอาจตรวจพบด้วยการย้อม

HE หรือ immunohistochemistry (บทความโดย Rutgers at the SABCS in 2006) ([http://209.196.53.174/2006\\_\\_webcast/day 3, plenary lecture 3](http://209.196.53.174/2006__webcast/day_3_plenary_lecture_3)) โดยทั่วไป จะมีความเสี่ยง (ร้อยละ 2) ที่จะพบการแพร่กระจายที่ต่อมน้ำเหลืองเพิ่มเติมจากการย้อมด้วย HE-detected micrometastases, และพบความเสี่ยงจากน้อยกว่าถ้าตรวจด้วย immunohistochemistry-detected micrometastases (ร้อยละ 9)<sup>(126)</sup> การพบ micrometastasis ไม่ได้เปลี่ยนแปลง disease-free หรือ overall survival โดยนัยว่า prognostic factors อื่นๆ เช่น lymph vessel invasion, อายุน้อย และ grading ยังเป็นข้อสงสัยอยู่ว่าควรจะทำ axillary dissection ในผู้ป่วยที่พบ micrometastases เลยหรือไม่ Veronesi และคณะ ได้ทำการวิจัยแบบ randomized trial เปรียบเทียบการทำ dissection กับไม่ทำในผู้ป่วยกลุ่มนี้ผลยังไม่รายงานในขณะนั้น ดังนั้นในปัจจุบัน ถ้าพบเซลล์มะเร็งในต่อมน้ำเหลือง ควรตามด้วยการทำ axillary dissection ไม่ว่าจะตรวจพบด้วยวิธีใดก็ตาม<sup>(127)</sup> Isolated tumor cells ควรจัดให้เป็น pNO

### 8.10 Re-SNB after SNB

การได้รับการผ่าตัด breast และ/หรือ axillary surgery มาก่อนยังเป็น contraindication สำหรับการทำให้ SNB อย่างไรก็ตาม มีหลายบทความที่ รายงาน local recurrence rates ที่ต่ำมาก หลังจากมีการผ่าตัดซ้ำ (re-SNB) ในผู้ป่วยที่กลับเป็นซ้ำเฉพาะที่ (locally recurrent breast cancer) และในรายที่เคยได้รับการผ่าตัดเต้านม และ/หรือ axillary surgery มาก่อน<sup>(128-132)</sup> Port และคณะ รายงานผู้ป่วยที่มี recurrent breast cancer จำนวนมากที่สุดคือ 117 ราย พบว่าการทำ SNB สำเร็จเพียงร้อยละ 55 การฉีดสี ไม่สามารถช่วยให้ค้นพบ sentinel lymph node ได้ (dye detection rate ร้อยละ 6, isotope detection rate ร้อยละ 45; dye and isotope detection rate ร้อยละ 44) พบ positive re-SNB ร้อยละ 16 และในร้อยละ 91 ของผู้ป่วยกลุ่มนี้ sentinel node เป็นเพียงตำแหน่งเดียวของการแพร่กระจาย การที่เคยทำผ่าตัดและต่อมน้ำเหลืองรักแร้ (axillary clearance) มาแล้ว หลัง SNB ครั้งก่อน จะลดความสำเร็จของการทำ re-SNB จากร้อยละ 74 เหลือร้อยละ 36 หลังติดตาม 2 ปี ไม่พบว่ามี local recurrences ในผู้ป่วยที่ทำ re-SNB ผู้รายงานจึงสรุปว่าการทำ re-SNB เป็นไปได้ อย่างไรก็ตามยังจำเป็นต้องมีการวิจัยไปข้างหน้าในเรื่องนี้ ปัจจุบันสามารถพูดได้ว่า blue dye ไม่สามารถใช้ได้ผล และการทำ re-SNB หลังการผ่าตัด axillary clearance อาจไม่เหมาะสม

### เอกสารอ้างอิง

1. EBCTCG (2005). "Effects of radiotherapy and of differences in the extent of surgery for early breast cancer on local recurrence and 15-year survival: an overview of the randomised trials." *Lancet* 366(9503): 2087-106.
2. Morrow, M. (2005). "Limiting breast surgery to the proper minimum." *Breast* 14(6): 523-6.
3. Fitzal, F. and M. Gnant (2006). "Breast conservation: evolution of surgical strategies." *Breast J* 12 (5 Suppl 2): S165-73.
4. Fitzal, F., G. Nehrner, et al. (2007). "Novel strategies in oncoplastic surgery for breast cancer: immediate partial reconstruction of breast defects." *Eur Surg* 39: 330-339.
5. Fitzal, F., O. Riedl, et al. (2008). "Recent developments in breast-conserving surgery for breast cancer patients." *Langenbecks Arch Surg*.

6. Atkins, H., J. L. Hayward, et al. (1972). "Treatment of early breast cancer: a report after ten years of a clinical trial." *Br Med J* (811): 423-9.
7. Blichert-Toft, M., C. Rose, et al. (1992). "Danish randomized trial comparing breast conservation therapy with mastectomy: six years of life-table analysis. Danish Breast Cancer Cooperative Group." *J Natl Cancer Inst Monogr*(11): 19-25.
8. Arriagada, R., M. G. Le, et al. (1996). "Conservative treatment versus mastectomy in early breast cancer: patterns of failure with 15 years of follow-up data. Institut Gustave-Roussy Breast Cancer Group." *J Clin Oncol* 14(5): 1558-64.
9. van Dongen, J. A., A. C. Voogd, et al. (2000). "Long-term results of a randomized trial comparing breast-conserving therapy with mastectomy: European Organization for Research and Treatment of Cancer 10801 trial." *J Natl Cancer Inst* 92(14): 1143-50.
10. Fisher, B., S. Anderson, et al. (2002). "Twenty-year follow-up of a randomized trial comparing total mastectomy, lumpectomy, and lumpectomy plus irradiation for the treatment of invasive breast cancer." *N Engl J Med* 347(16): 1233-41.
11. Veronesi, U., N. Cascinelli, et al. (2002). "Twenty-year follow-up of a randomized study comparing breast-conserving surgery with radical mastectomy for early breast cancer." *N Engl J Med* 347(16): 1227-32.
12. Poggi, M. M., D. N. Danforth, et al. (2003). "Eighteen-year results in the treatment of early breast carcinoma with mastectomy versus breast conservation therapy: the National Cancer Institute Randomized Trial." *Cancer* 98(4): 697-702.
13. Freedman, G., B. Fowble, et al. (1999). "Patients with early stage invasive cancer with close or positive margins treated with conservative surgery and radiation have an increased risk of breast recurrence that is delayed by adjuvant systemic therapy." *Int J Radiat Oncol Biol Phys* 44(5): 1005-15.
14. Park, C. C., M. Mitsumori, et al. (2000). "Out come at 8 years after breast-conserving surgery and radiation therapy for invasive breast cancer: influence of margin status and systemic therapy on local recurrence." *J Clin Oncol* 18(8): 1668-75.
15. Horst, K. C., M. C. Smitt, et al. (2005). "Predictors of local recurrence after breastconservation therapy." *Clin Breast Cancer* 5(6): 425-38.
16. Zavagno, G., E. Goldin, et al. (2008). "Role of resection margins in patients treated with breast conservation surgery." *Cancer*.
17. Veronesi, U., B. Salvadori, et al. (1995). "Breast conservation is a safe method in patients with small cancer of the breast. Longterm results of three randomised trials on 1,973 patients." *Eur J Cancer* 31A(10): 1574-9.
18. Morrow, M., A. W. Rademaker, et al. (1999). "Learning sentinel node biopsy: results of a prospective randomized trial of two techniques." *Surgery* 126(4): 714-20; discussion 720-2.
19. Dunne, C., J. P. Burke, et al. (2009). "Effect of Margin Status on Local Recurrence After Breast Conservation and Radiation Therapy for Ductal Carcinoma In Situ." *J Clin Oncol*.
20. Veronesi, U., A. Luini, et al. (1993). "Radiotherapy after breast-preserving surgery in women with localized cancer of the breast." *N Engl J Med* 328(22): 1587-91.
21. Veronesi, U., E. Marubini, et al. (1995). "Local recurrences and distant metastases after conservative breast cancer treatments: partly independent events." *J Natl Cancer Inst* 87(1): 19-27.
22. EBCTCG (2002). "Radiotherapy for early breast cancer." *Cochrane Database Syst Rev*(2): CD003647.
23. Clarke, M., R. Collins, et al. (2005). "Effects of radiotherapy and of differences in the extent of surgery for early breast cancer on local recurrence and 15-year survival: an overview of the randomised trials." *Lancet* 366(9503): 2087-106.

24. Fyles, A. W., D. R. McCready, et al. (2004). "Tamoxifen with or without breast irradiation in women 50 years of age or older with early breast cancer." *N Engl J Med* 351(10): 963-70.
25. Hughes, K. S., L. A. Schnaper, et al. (2004). "Lumpectomy plus tamoxifen with or without irradiation in women 70 years of age or older with early breast cancer." *N Engl J Med* 351(10): 971-7.
26. Malmstrom, P., L. Holmberg, et al. (2003). "Breast conservation surgery, with and without radiotherapy, in women with lymph node-negative breast cancer: a randomized clinical trial in a population with access to public mammography screening." *Eur J Cancer* 39(12): 1690-7.
27. Lim, M., J. R. Bellon, et al. (2006). "A prospective study of conservative surgery without radiation therapy in select patients with Stage I breast cancer." *Int J Radiat Oncol Biol Phys* 65(4): 1149-54.
28. Gnant, M., R. Poetter, et al. (2005). "Breast conservation without radiotherapy in low risk breast cancer patients - results of 2 respective clinical trials of the Austrian Breast and Colorectal Cancer Study Group involving 1518 postmenopausal patients with endocrine responsive cancer." *Breast Cancer Res Treat* 94(Suppl1).
29. Kurtz, J. M., J. M. Spitalier, et al. (1988). "Mammary recurrences in women younger than forty." *Int J Radiat Oncol Biol Phys* 15(2): 271-6.
30. Kurtz, J. M., J. Jacquemier, et al. (1990). "Risk factors for breast recurrence in premenopausal and postmenopausal patients with ductal cancers treated by conservation therapy." *Cancer* 65(8): 1867-78
31. Kurtz, J. M., J. Jacquemier, et al. (1990). "Why are local recurrences after breastconserving therapy more frequent in younger patients?" *J Clin Oncol* 8(4): 591-8.
32. Kurtz, J. M. (1992). "Factors influencing the risk of local recurrence in the breast." *Eur J Cancer* 28 (2-3): 660-6.
33. van Dongen, J. A., H. Bartelink, et al. (1992). "Factors influencing local relapse and survival and results of salvage treatment after breast-conserving therapy in operable breast cancer: EORTC trial 10801, breastconservation compared with mastectomy in TNM stage I and II breast cancer." *Eur J Cancer* 28A (4-5): 801-5.
34. Borger, J., H. Kemperman, et al. (1994). "Risk factors in breast-conservation therapy." *J Clin Oncol* 12(4): 653-60.
35. Dewar, J. A., R. Arriagada, et al. (1995). "Local relapse and contralateral tumor rates in patients with breast cancer treated with conservative surgery and radiotherapy (Institut Gustave Roussy 1970-1982). IGR Breast Cancer Group." *Cancer* 76(11): 2260-5.
36. Leborgne, F., J. H. Leborgne, et al. (1995). "Breast conservation treatment of early stage breast cancer: patterns of failure." *Int J Radiat Oncol Biol Phys* 31(4): 765-75.
37. Pierce, L. J., M. H. Strawderman, et al. (1997). "Conservative surgery and radiotherapy for early-stage breast cancer using a lung den density correction: the University of Michigan experience." *Int J Radiat Oncol Biol Phys* 39(4): 921-8.
38. Kini, V. R., J. R. White, et al. (1998). "Long term results with breast-conserving therapy for patients with early stage breast carcinoma in a community hospital setting." *Cancer* 82(1): 127-33.
39. Mansfield, C. M., L. T. Komarnicky, et al. (1995). "Ten-year results in 1070 patients with stages I and II breast cancer treated by conservative surgery and radiation therapy." *Cancer* 75(9): 2328-36.
40. Dubsy, P. C., M. F. Gnant, et al. (2002). "Young age as an independent adverse prognostic factor in premenopausal patients with breast cancer." *Clin Breast Cancer* 3(1): 65-72.
41. Jakesz, R., Hausmaninger, H. (2002). "Randomized Adjuvant Trial of Tamoxifen and Goserelin Vs. CMF: Evidence for the Superiority of Treatment With Endocrine Blockade in Premenopausal Patients With Hormone-Responsive Breast Cancer - ABCCSG Trial 5." *Journal of Clinical Oncology* 20.

42. Arriagada, R., M. G. Le, et al. (2002). "Predictive factors for local recurrence in 2006 patients with surgically resected small breast cancer." *Ann Oncol* 13(9): 1404-13.
43. Fisher, B., D. L. Wickerham, et al. (1992). "Breast tumor recurrence following lumpectomy with and without breast irradiation: an overview of recent NSABP findings." *Semin Surg Oncol* 8(3): 153-60.
44. Fisher, E. R., S. Anderson, et al. (1992). "Ipsilateral breast tumor recurrence and survival following lumpectomy and irradiation: pathological findings from NSABP protocol B-06." *Semin Surg Oncol* 8(3): 161-6.
45. Cutuli, B. (2004). "Is radiotherapy needed after adequate local excision of localized DCIS?" *Int J Fertil Womens Med* 49(5): 231-6.
46. Bijker, N., P. Meijnen, et al. (2006). "Breastconserving treatment with or without radiotherapy in ductal carcinoma-in-situ: ten-year results of European Organisation for Research and Treatment of Cancer randomized phase III trial 10853--a study by the EORTC Breast Cancer Cooperative Group and EORTC Radiotherapy Group." *J Clin Oncol* 24(21): 3381-7.
47. Coulombe, G., S. Tyldesley, et al. (2007). "Is mastectomy superior to breast-conserving treatment for young women?" *Int J Radiat Oncol Biol Phys* 67(5): 1282-90.
48. Neuschatz, A. C., T. DiPetrillo, et al. (2003). "Long-term follow-up of a prospective policy of margin-directed radiation dose escalation in breast-conserving therapy." *Cancer* 97(1): 30-9.
49. Eberlein, T. J., J. L. Connolly, et al. (1990). "Predictors of local recurrence following conservative breast surgery and radiation therapy. The influence of tumor size." *Arch Surg* 125(6): 771-5; discussion 775-7.
50. Heimann, R., C. Powers, et al. (1996). "Breast preservation in stage I and II carcinoma of the breast. The University of Chicago experience." *Cancer* 78(8): 1722-30.
51. Khanna, M. M., R. J. Mark, et al. (1992). "Breast conservation management of breast tumors 4 cm or larger." *Arch Surg* 127(9): 1038-41; discussion 1041-3.
52. Fitzal, F., O. Riedl, et al. (2007). "Breast-conserving surgery for T3/T4 breast cancer: an analysis of 196 patients." *Breast Cancer Res Treat* 103(1): 45-52.
53. Fessia, L., B. Ghiringhello, et al. (1984). "Accuracy of frozen section diagnosis in breast cancer detection. A review of 4436 biopsies and comparison with cytodiagnosis." *Pathol Res Pract* 179(1): 61-6.
54. Ferreiro, J. A., J. J. Gisvold, et al. (1995). "Accuracy of frozen-section diagnosis of mammographically directed breast biopsies. Results of 1,490 consecutive cases." *Am J Surg Pathol* 19(11): 1267-71.
55. Sauter, E. R., J. P. Hoffman, et al. (1994). "Is frozen section analysis of reexcision lumpectomy margins worthwhile? Margin analysis in breast reexcisions An evaluation of frozen section biopsy in 4434 cases." *Cancer* 73(10): 2607-12.
56. Weber, S., F. K. Storm, et al. (1997). "The role of frozen section analysis of margins during breast conservation surgery." *Cancer J Sci Am* 3(5): 273-7.
57. Niemann, T. H., J. G. Lucas, et al. (1996). "To freeze or not to freeze. A comparison of methods for the handling of breast biopsies with no palpable abnormality." *Am J Clin Pathol* 106(2): 225-8.
58. Cendan, J. C., D. Coco, et al. (2005). "Accuracy of intraoperative frozen-section analysis of breast cancer lumpectomy-bed margins." *J Am Coll Surg* 201(2): 194-8.
59. Schmidt-Ullrich, R., D. E. Wazer, et al. (1989). "Tumor margin assessment as a guide to optimal conservation surgery and irradiation in early stage breast carcinoma." *Int J Radiat Oncol Biol Phys* 17(4): 733-8.
60. Huston, T. L., R. Pigalarga, et al. (2006). "The influence of additional surgical margins on the total specimen volume excised and the reoperative rate after breast-conserving surgery." *Am J Surg* 192(4): 509-12.

61. O'Sullivan, M. J., T. Li, et al. (2007). "The effect of multiple reexcisions on the risk of local recurrence after breast conserving surgery." *Ann Surg Oncol* 14(11): 3133-40.
62. Bianchi, S., D. Palli, et al. (1995). "Accuracy and reliability of frozen section diagnosis in a series of 672 nonpalpable breast lesions." *Am J Clin Pathol* 103(2): 199-205.
63. Fechner, R. E. (1988). "Frozen section (intraoperative consultation)." *Hum Pathol* 19(9): 999-1000.
64. Fechner, R. E. (1995). "Frozen section examination of breast biopsies. Practice parameter." *Am J Clin Pathol* 103(1): 6-7.
65. Pinotti, J. A. and F. M. Carvalho (2002). "Intraoperative pathological monitoring of surgical margins: a method to reduce recurrences after conservative treatment for breast cancer." *Eur J Gynaecol Oncol* 23(1): 11-6.
66. Chagpar, A., T. Yen, et al. (2003). "Intraoperative margin assessment reduces reexcision rates in patients with ductal carcinoma in situ treated with breast-conserving surgery." *Am J Surg* 186(4): 371-7.
67. Balch, G. C., S. K. Mithani, et al. (2005). "Accuracy of intraoperative gross examination of surgical margin status in women undergoing partial mastectomy for breast malignancy." *Am Surg* 71(1): 22-7; discussion 27-8.
68. Cabioglu, N., K. K. Hunt, et al. (2007). "Role for intraoperative margin assessment in patients undergoing breast-conserving surgery." *Ann Surg Oncol* 14(4): 1458-71.
69. Klimberg, V. S., S. Harms, et al. (1999). "Assessing margin status." *Surg Oncol* 8(2): 77-84.
70. Sickles, E. A. (1989). "Breast masses: mammographic evaluation." *Radiology* 173(2):297-303.
71. Harter, L. P., J. S. Curtis, et al. (1992). "Malignant seeding of the needle track during stereotaxic core needle breast biopsy." *Radiology* 185(3): 713-4.
72. Grabau, D. A., J. A. Andersen, et al. (1993). "Needle biopsy of breast cancer. Appearance of tumour cells along the needle track." *Eur J Surg Oncol* 19(2): 192-4.
73. Thurfjell, M. G., T. Jansson, et al. (2000). "Local breast cancer recurrence caused by mammographically guided punctures." *Acta Radiol* 41(5): 435-40.
74. Chao, C., M. H. Torosian, et al. (2001). "Local recurrence of breast cancer in the stereotactic core needle biopsy site: case reports and review of the literature." *Breast J* 7(2): 124-7.
75. Hoorntje, L. E., M. E. Schipper, et al. (2004). "Tumour cell displacement after 14G breast biopsy." *Eur J Surg Oncol* 30(5): 520-5.
76. Chen, A. M., B. G. Haffty, et al. (2002). "Local recurrence of breast cancer after breast conservation therapy in patients examined by means of stereotactic core-needle biopsy." *Radiology* 225(3): 707-12.
77. Fitzal, F., E. P. Sporn, et al. (2006). "Preoperative Core Needle Biopsy does not Increase Local Recurrence Rate in Breast Cancer Patients." *Breast Cancer Res Treat* 97(1): 9-15.
78. Veronesi, U., G. Bonadonna, et al. (1995). "Conservation surgery after primary chemotherapy in large carcinomas of the breast." *Ann Surg* 222(5): 612-8.
79. Mamounas, E. P. (1998). "Overview of National Surgical Adjuvant Breast Project neoadjuvant chemotherapy studies." *Semin Oncol* 25(2 Suppl 3): 31-5.
80. Mamounas, E. P. and B. Fisher (2001). "Preoperative (neoadjuvant) chemotherapy in patients with breast cancer Overview of National Surgical Adjuvant Breast Project neoadjuvant chemotherapy studies." *Semin Oncol* 28(4): 389-99.
81. Wolmark, N., J. Wang, et al. (2001). "Preoperative chemotherapy in patients with operable breast cancer: nine-year results from National Surgical Adjuvant Breast and Bowel Project B-18." *J Natl Cancer Inst Monogr*(30): 96-102.

82. Rouzier, R., J. M. Extra, et al. (2001). "Primary chemotherapy for operable breast cancer: incidence and prognostic significance of ipsilateral breast tumor recurrence after breast-conserving surgery." *J Clin Oncol* 19(18): 3828-35.
83. van der Hage, J. A., C. J. van de Velde, et al. (2001). "Preoperative chemotherapy in primary operable breast cancer: results from the European Organization for Research and Treatment of Cancer trial 10902." *J Clin Oncol* 19(22): 4224-37.
84. Mauri, D., N. Pavlidis, et al. (2005). "Neoadjuvant versus adjuvant systemic treatment in breast cancer: a meta-analysis." *J Natl Cancer Inst* 97(3): 188-94.
85. Singletary, S. E., M. D. McNeese, et al. (1992). "Feasibility of breast-conservation surgery after induction chemotherapy for locally advanced breast carcinoma." *Cancer* 69(11): 2849-52.
86. Fisher, B., J. Bryant, et al. (1998). "Effect of preoperative chemotherapy on the out come of women with operable breast cancer." *J Clin Oncol* 16(8): 2672-85.
87. Buchholz, T. A., C. D. Lehman, et al. (2008). "Statement of the science concerning locoregional treatments after preoperative chemotherapy for breast cancer: a National Cancer Institute conference." *J Clin Oncol* 26(5): 791-7.
88. Gentilini, O., M. Intra, et al. (2006). "Ipsilateral breast tumor reappearance in patients treated with conservative surgery after primary chemotherapy. The role of surgical margins on outcome." *J Surg Oncol* 94(5): 375-9.
89. Chen, A. M., F. Meric-Bernstam, et al. (2004). "Breast conservation after neoadjuvant chemotherapy: the MD Anderson cancer center experience." *J Clin Oncol* 22(12): 2303-12.
90. Giuliano, A. E., R. C. Jones, et al. (1997). "Sentinel lymphadenectomy in breast cancer." *J Clin Oncol* 15(6): 2345-50.
91. Kim, T., A. E. Giuliano, et al. (2006). "Lymphatic mapping and sentinel lymph node biopsy in early-stage breast carcinoma: a metaanalysis." *Cancer* 106(1): 4-16.
92. Gallowitsch, H., P. Konstantiniuk, et al. (2002). "Identification of sentinel lymph nodes in breast cancer by lymphoscintigraphy and gamma probe guidance: dependence on rout of injection and tumor location." *Eur Surg* 34: 267-271.
93. Blessing, W. D., A. J. Stoller, et al. (2002). "A comparison of methylene blue and lymphazurin in breast cancer sentinel node mapping." *Am J Surg* 184(4): 341-5.
94. Albertini, J. J., G. H. Lyman, et al. (1996). "Lymphatic mapping and sentinel node biopsy in the patient with breast cancer." *Jama* 276(22): 1818-22.
95. McMasters, K. M., T. M. Tuttle, et al. (2000). "Sentinel lymph node biopsy for breast cancer: a suitable alternative to routine axillary dissection in multi-institutional practice when optimal technique is used." *J Clin Oncol* 18(13): 2560-6.
96. Krag, D. N., S. J. Anderson, et al. (2007). "Technical outcomes of sentinel-lymphnode resection and conventional axillarylymphnode dissection in patients withclinically node-negative breast cancer: results from the NSABP B-32 randomised phase III trial." *Lancet Oncol* 8(10): 881-8.
97. Klimberg, V. S., I. T. Rubio, et al. (1999). "Subareolar versus peritumoral injection for location of the sentinel lymph node." *Ann Surg* 229(6): 860-4; discussion 864-5.
98. Haid, A., P. Schrenk, et al. (2002). "The importance of sentinel node biopsy in breastsurgery." *Eur Surg* 34(5): 262-266.
99. Cody, H. S., 3rd, A. D. Hill, et al. (1999). "Credentialing for breast lymphatic mapping: how many cases are enough?" *Ann Surg* 229(5): 723-6; discussion 726-8.

100. Martin, R. C., 2nd, A. Chagpar, et al. (2005). "Clinicopathologic factors associated with false-negative sentinel lymph-node biopsy in breast cancer." *Ann Surg* 241(6): 1005-12; discussion 1012-5.
101. Tafra, L., D. R. Lannin, et al. (2001). "Multicenter trial of sentinel node biopsy for breast cancer using both technetium sulfur colloid and isosulfan blue dye." *Ann Surg* 233(1): 51-9.
102. Veronesi, U., G. Paganelli, et al. (2003). "A randomized comparison of sentinel-node biopsy with routine axillary dissection in breast cancer." *N Engl J Med* 349(6): 546-53.
103. Zavagno, G., G. L. De Salvo, et al. (2008). "A Randomized clinical trial on sentinel lymph node biopsy versus axillary lymph node dissection in breast cancer: results of the Sentinella/GIVOM trial." *Ann Surg* 247(2): 207-13.
104. Bergkvist, L., J. de Boniface, et al. (2008). "Axillary recurrence rate after negative sentinel node biopsy in breast cancer: threeyear follow-up of the Swedish Multicenter Cohort Study." *Ann Surg* 247(1): 150-6.
105. Veronesi, U., V. Galimberti, et al. (2005). "Sentinel node biopsy in breast cancer: early results in 953 patients with negative sentinel node biopsy and no axillary dissection." *Eur J Cancer* 41(2): 231-7.
106. Swenson, K. K., A. Mahipal, et al. (2005). "Axillary disease recurrence after sentinel lymph node dissection for breast carcinoma." *Cancer* 104(9): 1834-9.
107. Palesty, J. A., J. M. Foster, et al. (2006). "Axillary recurrence in women with a negative sentinel lymph node and no axillary dissection in breast cancer." *J Surg Oncol* 93(2): 129-32.
108. Kuijt, G. P., L. V. van de Poll-Franse, et al. (2007). "Survival after negative sentinel lymph node biopsy in breast cancer at least equivalent to after negative extensive axillary dissection." *Eur J Surg Oncol* 33(7): 832-7.
109. Naik, A. M., J. Fey, et al. (2004). "The risk of axillary relapse after sentinel lymph node biopsy for breast cancer is comparable with that of axillary lymph node dissection: a follow-up study of 4008 procedures." *Ann Surg* 240(3): 462-8; discussion 468-71.
110. Kim, H. J., B. H. Son, et al. (2008). "Axillary recurrence after negative sentinel lymph node biopsy." *Breast Cancer Res Treat*.
111. Viale, G., S. Zurrada, et al. (2005). "Predicting the status of axillary sentinel lymph nodes in 4351 patients with invasive breast carcinoma treated in a single institution." *Cancer* 103(3): 492-500.
112. Julian, T., V. Fourchette, et al. (2006). Predictive factors that identify patients not requiring a sentinel node biopsy: Continued analysis of the NSABP-B32 sentinel node trial. SABCS, San Antonio, TX USA.
113. Mansel, R. E., L. Fallowfield, et al. (2006). "Randomized multicenter trial of sentinel node biopsy versus standard axillary treatment in operable breast cancer: the ALMANAC Trial." *J Natl Cancer Inst* 98(9): 599-609.
114. Purushotham, A. D., S. Upponi, et al. (2005). "Morbidity after sentinel lymph node biopsy in primary breast cancer: results from a randomized controlled trial." *J Clin Oncol* 23(19): 4312-21.
115. Wong, S. L., M. J. Edwards, et al. (2001). "Sentinel lymph node biopsy for breast cancer: impact of the number of sentinel nodes removed on the false-negative rate." *J Am Coll Surg* 192(6): 684-9; discussion 689-91.
116. Salama, J. K., R. Heimann, et al. (2005). "Does the number of lymph nodes examined in patients with lymph node-negative breast carcinoma have prognostic significance?" *Cancer* 103(4): 664-71.
117. Yi, M., F. Meric-Bernstam, et al. (2008). "How many sentinel lymph nodes are enough during sentinel lymph node dissection for breast cancer?" *Cancer* 113(1): 30-37.

118. Schrenk, P., W. Rehberger, et al. (2002). "Sentinel node biopsy for breast cancer: does the number of sentinel nodes removed have an impact on the accuracy of finding a positive node?" *J Surg Oncol* 80(3): 130-6.
119. Schrenk, P. and W. Wayand (2001). "Sentinel-node biopsy in axillary lymph-node staging for patients with multicentric breast cancer." *Lancet* 357(9250): 122.
120. Tousimis, E., K. J. Van Zee, et al. (2003). "The accuracy of sentinel lymph node biopsy in multicentric and multifocal invasive breast cancers." *J Am Coll Surg* 197(4): 529-35.
121. Kim, H. J., S. J. Hong, et al. (2006). Sentinel biopsy in patients with multifocal breast cancer. SABCS, San Antonio.
122. Kim, H. J., J. S. Lee, et al. (2008). "Sentinel node biopsy in patients with multiple breast cancer." *Breast Cancer Res Treat* 109(3): 503-6.
123. Gentilini, O., G. Trifiro, et al. (2006). "Sentinel lymph node biopsy in multicentric breast cancer. The experience of the European Institute of Oncology." *Eur J Surg Oncol* 32(5): 507-10.
124. Ferrari, A., P. Dionigi, et al. (2006). "Multifocality and multicentricity are not contraindications for sentinel lymph node biopsy in breast cancer surgery." *World J Surg Oncol* 4: 79.
125. Xing, Y., M. Foy, et al. (2006). "Meta-analysis of sentinel lymph node biopsy after preoperative chemotherapy in patients with breast cancer." *Br J Surg* 93(5): 539-46.
126. Cserni, G., D. Gregori, et al. (2004). "Metaanalysis of non-sentinel node metastases associated with micrometastatic sentinel nodes in breast cancer." *Br J Surg* 91(10): 1245-52.
127. Lyman, G. H., A. E. Giuliano, et al. (2005). "American Society of Clinical Oncology guideline recommendations for sentinel lymph node biopsy in early-stage breast cancer." *J Clin Oncol* 23(30): 7703-20.
128. Port, E. R., J. Fey, et al. (2002). "Reoperative sentinel lymph node biopsy: a new option for patients with primary or locally recurrent breast carcinoma." *J Am Coll Surg* 195(2): 167-72.
129. Cody, H. S., 3rd (2006). "Reoperative Sentinel Lymph Node Biopsy: Adding Nuance to the Management of Locally Recurrent Breast Cancer." *Ann Surg Oncol*.
130. Newman, E. A., V. M. Cimmino, et al. (2006). "Lymphatic mapping and sentinel lymph node biopsy for patients with local recurrence after breast-conservation therapy." *Ann Surg Oncol* 13(1): 52-7.
131. Newman, L. A. (2007). "Lymphatic mapping and sentinel lymph node biopsy for locally recurrent breast cancer: new clues to understanding the biology of chest wall relapse." *Ann Surg Oncol* 14(8): 2182-4.
132. Port, E. R., C. A. Garcia-Etienne, et al. (2007). "Reoperative sentinel lymph node biopsy: a new frontier in the management of ipsilateral breast tumor recurrence." *Ann Surg Oncol* 14(8): 2209-14

## Superior Pedicle Vertical Scar Mammoplasty

นายแพทย์ศุภศิษย์ จิรวัฒน์นิตย์

### บทนำ

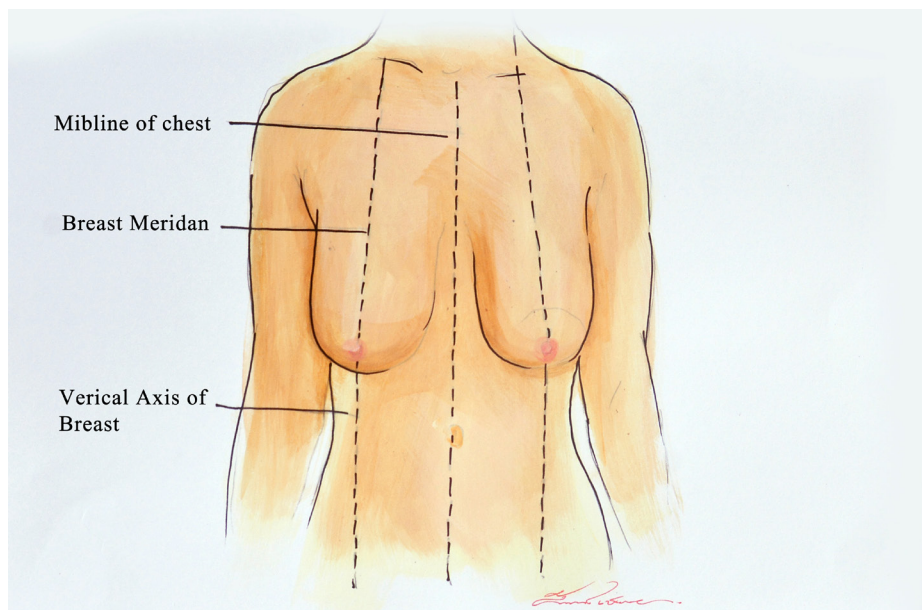
การผ่าตัดลดขนาดหรือยกกระชับเต้านมแต่เดิมเริ่มจาก Wise pattern incision ซึ่งอาศัย inferior pedicle ในการนำเลือดไปเลี้ยงเต้านมส่วนที่เหลือและ nipple-areolar complex (NAC) ต่อมา มีการพัฒนาเทคนิคการใช้ pedicle ที่แตกต่างออกไปมากมาย อย่างไรก็ตามการใช้ Wise pattern และ inferior pedicle มีแนวโน้มที่จะได้ เต้านมที่มีลักษณะแบนแบน (boxy shape) และขาด projection<sup>(1-2)</sup> อีกทั้งยังก่อให้เกิดแผลเป็นยาวไม่สวยงามในส่วน horizontal incision ด้วยเหตุนี้จึงมีการเสนอการผ่าตัดแบบ vertical reduction โดย Lassus<sup>(3)</sup> และ LeJour<sup>(4)</sup> เพื่อกำจัดแผลเป็นส่วน horizontal ลง และสุดท้ายเทคนิค round block mastopexy ของ Binelli<sup>(5)</sup> เป็นการผ่าตัดลดขนาดโดยมีเฉพาะแผลเป็นรอบ areolar เท่านั้น อย่างไรก็ตามทุกเทคนิคที่กล่าวมาล้วนมีข้อด้อยเสียเฉพาะตัว คือเรื่องของ breast shape และ skin excess ที่ไม่สามารถกำจัดได้หมด และต้องอาศัยระยะเวลาเป็นเดือนกว่าจะไดรูปร่างเต้านมที่สวยงามและ skin เรียบเนียนไม่เป็นพับจีบตามรอยเย็บ (pleating)

ผู้เขียนนิยมใช้เทคนิคการผ่าตัดแบบ “owl” incision<sup>(2)</sup> ที่ผสมข้อดีของ vertical scar และ round block กล่าวคือใช้การตัด skin envelope รอบๆ NAC เป็นบริเวณกว้างคล้ายเทคนิค round block และลด horizontal skin excess ด้วย vertical scar และใช้ horizontal incision ให้สั้นที่สุดเพื่อกำจัด dog ear เหนือบริเวณ infra mammary fold เดิมเท่านั้นส่วน pedicle ที่นำเลือดไปเลี้ยง NAC คือเนื้อเต้านมส่วน superior และ central glandular tissue โดยไม่ต้อง undermine ทั้งส่วน skin flap และ parenchyma ด้วยวิธีนี้ blood supply และ nerve supply ที่มายัง NAC จะถูกรบกวนน้อยที่สุด และการย้าย NAC สามารถทำได้โดยไม่ต้องหมุนหรือเย็บรั้ง pedicle แต่อย่างใด

ในกรณีผู้ป่วยมะเร็งเต้านม การผ่าตัดด้วยเทคนิค superior pedicle จะเหมาะสมที่สุดในกรณีที่ยกเนื้ออกอยู่ในบริเวณ inferior pole เนื่องจากเป็นส่วนที่ต้องตัดออกแล้วเย็บปิด medial และ lateral pillar เข้าหากันได้โดยตรงในกรณีที่ยกเนื้ออกอยู่ตำแหน่ง lateral หรือ central breast (ตัด NAC ออก) ยังสามารถใช้ superior pedicle ได้โดยหลังจากตัดเอาเนื้ออกออกแล้วจะต้องทำการ mobilize เนื้อ breast ส่วน inferior pole หรือ inferomedial เข้ามาทดแทนส่วนที่เป็น defect เสียก่อนแล้วจึงเย็บปิด pillar ทั้งสองเข้าหากัน หากไม่ต้องการเก็บ NAC ให้ออกแบบแนวตัดเป็นมุมแหลมแทนที่จะเป็น keyhole ตามปกติ<sup>(6)</sup> สำหรับกรณีที่ยกเนื้ออกอยู่ superior หรือ medial pole จะถือว่าไม่เหมาะสมสำหรับเทคนิคนี้ จากการศึกษาพบว่า การผ่าตัดแบบ oncoplastic reduction mammoplasty จะมีโอกาสเกิด complication และ fat necrosis ต่ำที่สุดหากทำแบบ immediate reconstruction ในผู้ป่วยที่ไม่ได้รับ radiation มาก่อน อย่างไรก็ตามความสวยงามของเต้านมที่ได้พบว่ามีแตกต่างกันระหว่างผู้ป่วยที่ได้รับหรือไม่ได้รับการฉายรังสี<sup>(7)</sup>

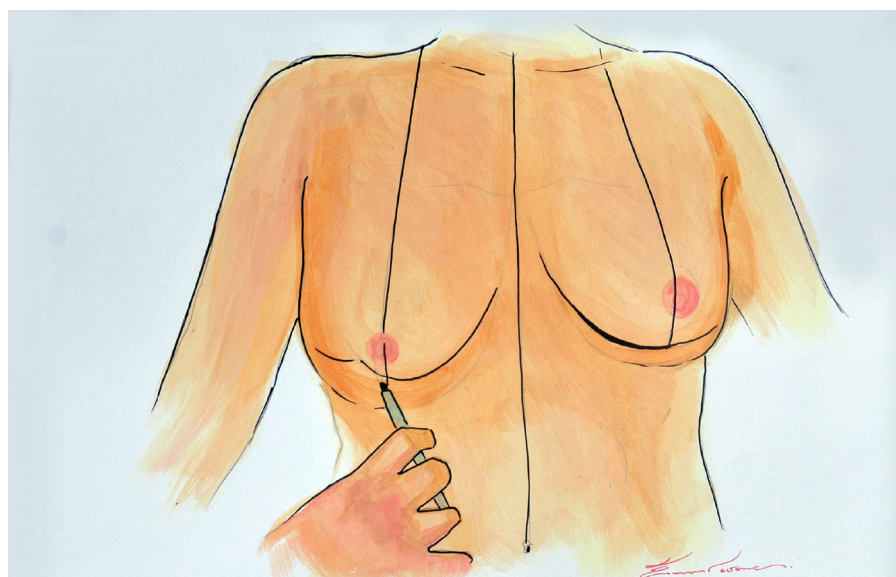
## Markings

**Step 1.** ให้ผู้ป่วยอยู่ในท่ายืนวาด vertical axis ของเต้านมโดยให้ลากเส้นจากกึ่งกลาง clavicle ห่างจาก midline 7-9 เซนติเมตร ผ่านกึ่งกลางเนื้องอกต่อลงมาบนหน้าท้อง เรียกเส้นนี้ว่า breast meridian เส้นนี้ไม่จำเป็นต้องผ่าน nipple เสมอไปเนื่องจากในบางรายหัวนมสองข้างซีกออกจากกันมาก เส้น breast meridian จะอยู่ medial กว่า nipple ได้ 1-2 เซนติเมตร และที่หน้าท้องอาจห่างจาก midline ได้ 9-14 เซนติเมตรแล้วแต่ขนาดตัวของผู้ป่วย (รูปที่ 1)



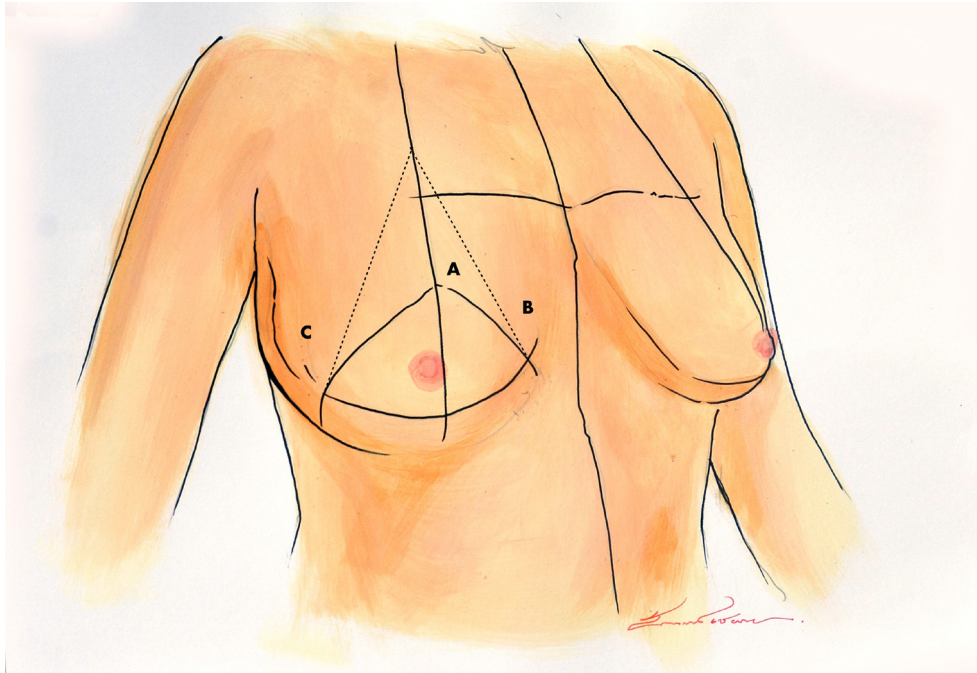
รูปที่ 1 Markings- breast meridian และ vertical axis ของเต้านม

**Step 2.** วาด breast equator โดยเริ่มจากบริเวณ intermammary cleavage ลากผ่านเต้านมในแนวขวางไปสู่ lateral breast ตามแนวเส้นศูนย์สูตรของเต้านม เส้น breast equator นี้ไม่จำเป็นต้องผ่าน nipple เช่นเดียวกับ breast meridian (รูปที่ 2)



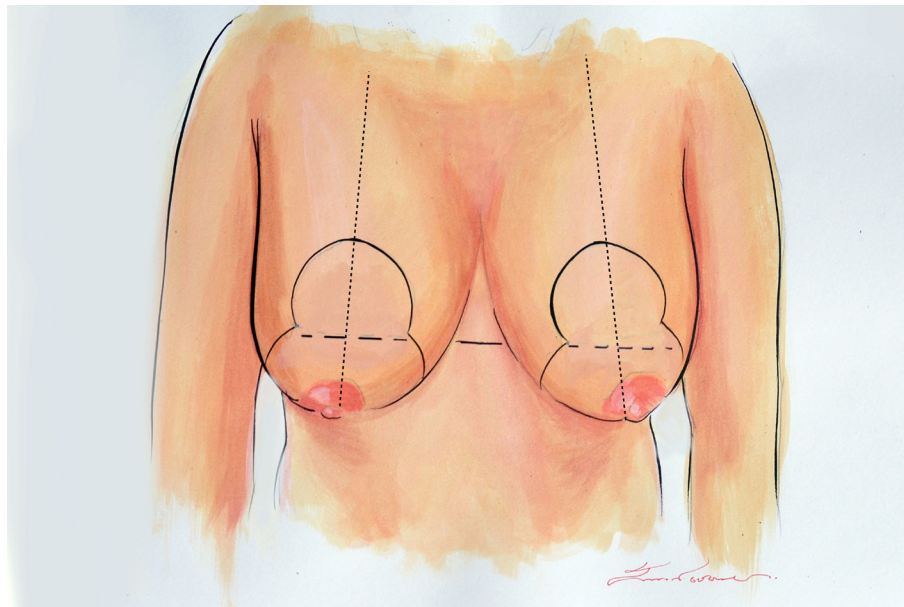
รูปที่ 2 Markings - breast equator

**Step 3.** วาดรูปสี่เหลี่ยมข้าวหลามตัดโดยให้มุมบน (A) ซึ่งจะเป็นตำแหน่ง nipple ใหม่ ตรงกันกับระดับของ inframammary fold บน anterior surface ของเต้านมตรงแนว breast meridian จากนั้นกำหนดมุม medial (B) และ lateral (C) บน breast equator โดยวัดจาก intermammary point และแนวที่ต้นแขนตัดกับเต้านมประมาณ 8-10 เซนติเมตร ตามขนาดตัวของผู้ป่วย และมุมล่างอยู่เหนือ inframammary fold 3-4 เซนติเมตร บนแนว breast meridian (รูปที่ 3)



รูปที่ 3 Markings – จุด A, B และ C บนสี่เหลี่ยมข้าวหลามตัด

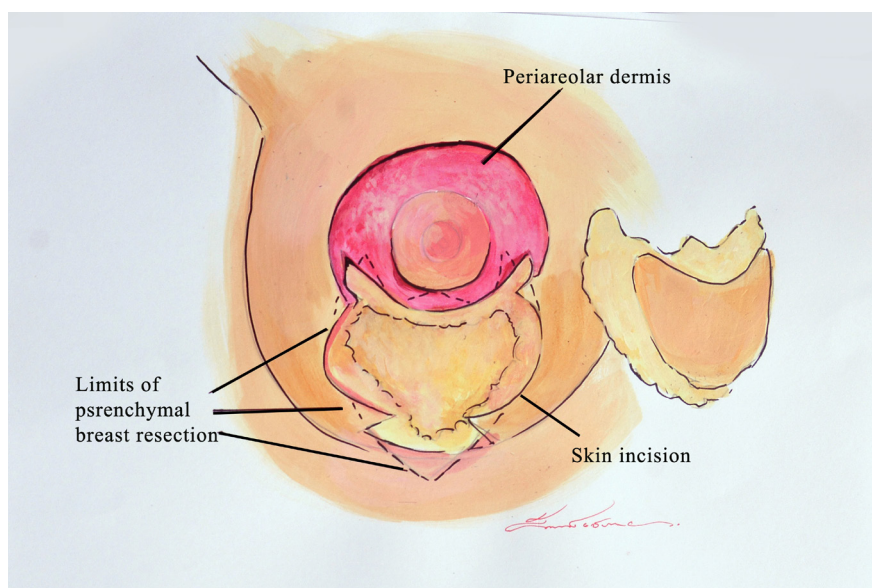
**Step 4.** กำหนดขอบบนของ periareolar keyhole ที่จุดเหนือมุมบนสุดของสี่เหลี่ยม (A) 2 เซนติเมตร และลากต่อเป็นแนว semicircular โค้งเข้าไปตัดกับเส้น AB และ AC เหนือ equator ประมาณ 3 เซนติเมตร และลากต่อมาจนถึงแนว breast equator จากจุดนี้ ลากแนว semicircular ตามแนว lower lateral และ medial ของสี่เหลี่ยมข้าวหลามตัดไปบรรจบกันที่มุมล่างเกิดเป็นวงกลมซ้อนทับกันสองวงโดยครึ่งบนเป็นส่วนของ periareolar keyhole และครึ่งล่างเป็นส่วน vertical scar (รูปที่ 4) ขนาดเส้นรอบวงของ periareolar keyhole ควรเท่ากับ 1.2-1.5 เท่าของเส้นรอบวง areolar ใหม่ เพื่อป้องกันไม่ให้เกิด pleating มากเกินไป อาทิเช่น หากศัลยแพทย์ต้องการให้ areolar diameter ใหม่ เท่ากับ 5 เซนติเมตร เส้นรอบวงของ areolar ใหม่จะเท่ากับ 16 เซนติเมตร ดังนั้นเส้นรอบ periareolar keyhole จึงควรมีความยาวไม่เกิน 24 เซนติเมตร เป็นต้น เมื่อวาดแนวทั้งหมดเสร็จแล้วควรทดสอบซ้ำ โดยอาศัยการผลักเนื้อเต้านมไปทาง medial และ lateral ตามวิธีการของ Lejour<sup>(4)</sup> อีกครั้ง แนวของจุด A และ B ควรจะทับกับแนว breast meridian เมื่อผลักเนื้อเต้านมไปทาง lateral และ medial ตามลำดับ สุดท้ายจึงวาดแนว horizontal ลื่นๆ ขนานไปกับ inframammary fold ซึ่งส่วนใหญ่สามารถปรับขนาดให้เหมาะสมตามส่วนที่เป็น dog ear ทางด้าน caudal end ของ vertical incision ขณะที่ศัลยแพทย์ทำการเย็บแผลปิดอีกครั้ง (รูปที่ 4)



รูปที่ 4 complete markings

### วิธีการผ่าตัด

หลังจากฉีดยาชา xylocaine with adrenaline ตามแนว incision และแนวที่จะ de-epithelialize เพื่อลดการเสียเลือดแล้ว เริ่มต้น de-epithelialize บริเวณ periareolar keyhole โดยให้มีบริเวณขอบห่างจาก new areolar อีก 2-3 เซนติเมตร ลงมาทาง caudal เพื่อเพิ่มเลือดไปเลี้ยง NAC จากนั้นทำการตัด skin และ parenchyma ไปตามแนวของ vertical incision โดยส่วนที่ตัดอาจยื่นเข้าไปได้ส่วนด้านข้างของ periareolar ได้เล็กน้อยเพื่อให้เกิดช่องว่างสำหรับเย็บเนื้อเต้านมเข้าหากันตรงขอบล่างของปานนม ทั้งนี้ไม่ควรตัด parenchyma ส่วนที่อยู่ใต้ NAC โดยตรงเพราะทำให้ blood supply ของ NAC เสียหายได้ การตัด parenchyma ผู้เขียนนิยมใช้มีดตัดตั้งฉากกับ chest wall ลงไปเพื่อให้เนื้อเต้านมเรียบและไม่เซาะเข้าไปใต้ flap โดยไม่จำเป็น (รูปที่ 5) จากนั้นศัลยแพทย์สามารถตัดแต่งเนื้อเต้านมให้ได้ขนาดที่ต้องการโดยเล็มจากส่วนขอบของ resection ด้านต่างๆ ออกทีละน้อย



รูปที่ 5 รูปใบบูมการ de-epithelialize และการทำ parenchymal resection


สำหรับการเย็บปิดให้เริ่มจากบริเวณมุมล่างของ areolar keyhole กับ dermis ของ areolar ในตำแหน่ง breast meridian และไล่เย็บส่วน parenchyma และ dermis ของ vertical pillar ทั้งสองด้านเข้าหากันส่วน areolar ใช้ไหม 3-0 PDS interlocking suture เพื่อลดการเกิด widening scar (รูปที่ 6) อย่างไรก็ตามผู้เขียนใช้ไหมละลายที่ละลายช้า แตกต่างจากวิธีต้นฉบับของ Hammond<sup>(8)</sup> ซึ่งใช้ไหม Gore-Tex เนื่องจากพบว่าเกิด stitch abscess และ extrusion ได้บ่อยๆ เมื่อใช้ไหมชนิดไม่ละลายในบริเวณนี้



รูปที่ 6 Interlocking suture

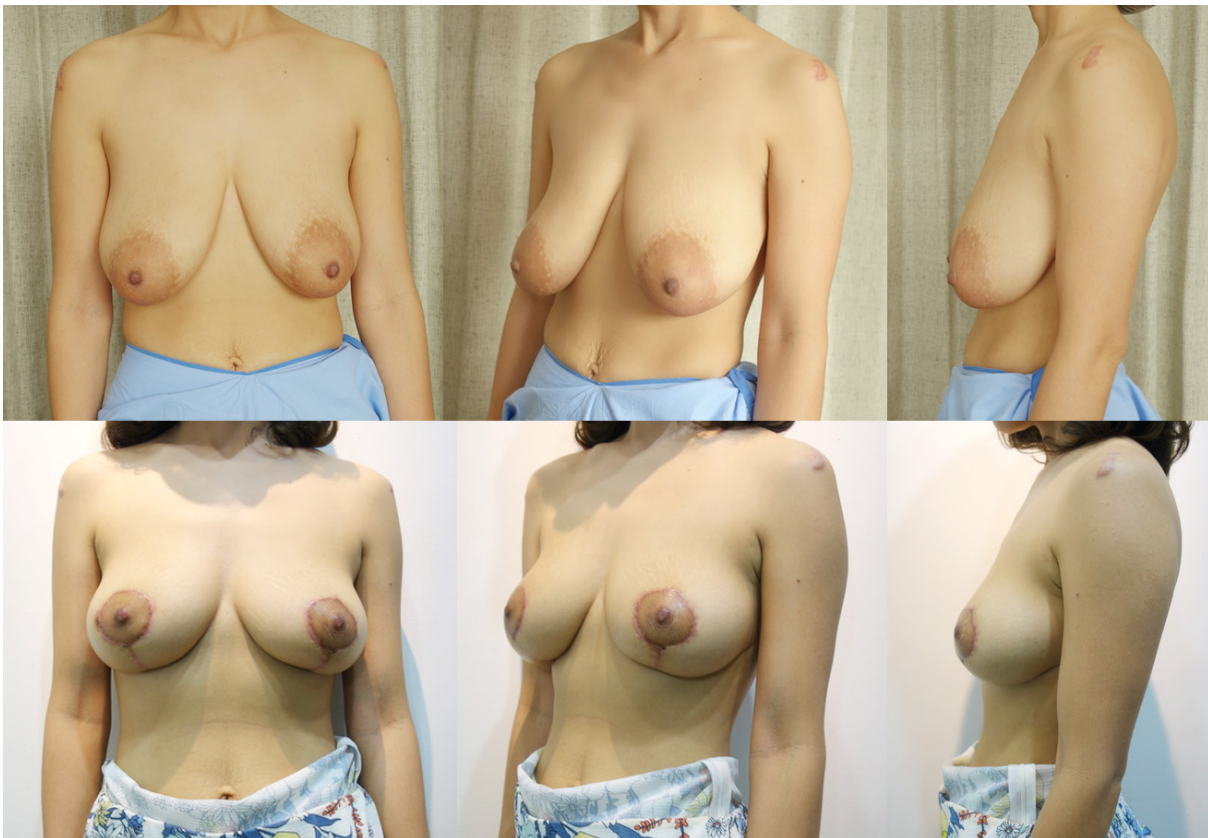บริเวณ caudal end ของ vertical incision ศัลยแพทย์สามารถทำการตัดแต่งให้แผลอยู่ในแนว horizontal สั้นๆ เพื่อไม่ให้เกิด dog-ear โดยผู้เขียนมักปรับเตี้ยลงนึ่งเพื่อให้ตำแหน่งของ horizontal scar อยู่ตรงกับ inframammary fold ใหม่ซึ่งจะสูงกว่า inframammary fold เดิมเล็กน้อย บริเวณระหว่าง inframammary fold ใหม่และเก่ามักจะมีเนื้อ subcutaneous tissue เกินซึ่งศัลยแพทย์อาจตัดออกหรือทำ liposuction ร่วมด้วยก็ได้

จากนั้นเย็บปิด skin โดยพิจารณาใส่ suction drain ตามความเหมาะสม ศัลยแพทย์จะสามารถเห็น projection และรูปทรงของเต้านมได้ตั้งแต่บนเตี้ยผ่าตัด (รูปที่ 7) ผู้เขียนพบว่าด้วยเทคนิคนี้ผู้ป่วยมีความพึงพอใจสูงเนื่องจากสามารถลดขนาดเต้านม และยกกระชับได้ดี ใช้เวลาผ่าตัดไม่มาก เต้านมไม่มีลักษณะ bottom out และสามารถเก็บรักษา sensory บริเวณ nipple ได้ไม่ต่างจาก inferior pedicle<sup>(9)</sup> หลายๆ รายงานพบว่าสามารถลดขนาดเต้านมได้มากถึง 1,700-1,900 กรัม<sup>(2, 10)</sup> ในกรณีนี้ที่ผู้ป่วยมีขนาดเต้านมไม่ใหญ่แต่ต้องการ ยกกระชับและต้องเสริมเต้านมด้วย implant ก็สามารถทำได้โดยใส่ implant ไว้ใต้ต่อกล้ามเนื้อ pectoralis major ในลักษณะ dual plane placement เสียก่อนแล้วจึงค่อยทำการลด skin envelope ด้วยวิธีการเดียวกันโดยไม่ต้องตัดเนื้อ parenchyma ออกมากนักเช่น 100-200 กรัม ก็เพียงพอ



รูปที่ 7 หลังเย็บปิดเต้านมขวาสังเกต breast projection และเต้านมเป็นรูป cone ต่างจากข้างซ้ายซึ่งยังไม่ได้ผ่าตัด

ตัวอย่างผู้ป่วย superior pedicle reduction mastopexy (รูปที่ 8)



รูปที่ 8 รูปก่อนและหลังผ่าตัดผู้ป่วยยกกระชับเต้านมและลดขนาดเต้านมประมาณ 150 กรัมจากเต้านมซ้าย และขวา

## บทสรุป

superior pedicle reduction เป็นเทคนิคที่ใช้ลดขนาดเต้านมและได้เต้านมที่มีลักษณะได้รูป ตั้งแต่หลังผ่าตัด มี projection ที่ดีและโอกาสเกิด bottom out น้อย แผลเป็นสั้นและผู้ป่วยสามารถยอมรับได้ มีความพึงพอใจในระดับที่ดี

## เอกสารอ้างอิง

1. Daane SP, Rockwell WB. Breast Reduction Techniques and Outcomes: A Meta-analysis. *Aesthetic Surg J.* 1999 Jul 1;19(4):293 LP-303.
2. Ramirez OM. Reduction mammoplasty with the “owl” incision and no undermining. *PlastReconstr Surg.* 2002;109(2):512-522-524.
3. Lassus C. A technique for breast reduction. *Int Surg.* 1970 Jan;53(1):69-72.
4. Lejour M. Vertical mammoplasty and liposuction of the breast. *PlastReconstr Surg.* 1994 Jul;94(1):100-14.
5. Benelli L. A new periareolarmammoplasty: the “round block” technique. *Aesthetic Plast Surg.* 1990;14(2):93-100.
6. Barnea Y, Inbal A, Barsuk D, Menes T, Zaretski A, Leshem D, et al. Oncoplastic reduction using the vertical scar superior-medial pedicle pattern technique for immediate partial breast reconstruction. *Can J Surg.* 2014;57(4).
7. Egro FM, Pinell-White X, Hart AM, Losken A. The use of reduction mammoplasty with breast conservation therapy: an analysis of timing and outcomes. *PlastReconstr Surg.* 2015 Jun;135(6):963e-971e.
8. Hammond DC, Khuthaila DK, Kim J. The interlocking Gore-Tex suture for control of areolar diameter and shape. *PlastReconstr Surg.* 2007 Mar;119(3):804-9.
9. Hamdi M, Greuse M, De Mey a, Webster MH. A prospective quantitative comparison of breast sensation after superior and inferior pedicle mammoplasty. *Br J Plast Surg.* 2001;54(1):39-42.
10. Datta G, Carlucci S. Selective breast reduction: a personal approach with a central-superior pedicle. *PlastReconstr Surg.* 2009;123(2):433-42.

# Inferior Pedicle Mammoplasty for Reconstruction of Partial Mastectomy Defect

นายแพทย์คชินท์ วัฒนวงษ์

## Outline

- Basic Principle: Anatomy
- Indication
- Contraindication
- Technique

## Anatomy : Vascular Anatomy และ Innervation of the Breast

The blood supply ของผิวหนัง breast skin จะได้รับจาก subdermal plexus ซึ่งต่อจากเส้นเลือดที่อยู่ลึกลงไปใต้อเนื้อเต้านมที่มาจากเส้นเลือดต่อไปนี้

1. The internal mammary perforators ( the second ถึง fifth perforators)
2. The thoracoacromial artery
3. The vessels to serratus anterior
4. The lateral thoracic artery
5. The terminal branches of the third to eighth intercostal perforators

The superomedial perforator supply จาก the internal mammary vessels มีส่วนนำเลือดมาเลี้ยงเต้านมสูงที่สุดถึง ร้อยละ 60 ของ total breast blood supply<sup>(1)</sup>

## Sensory innervation ของนมที่ได้รับจาก

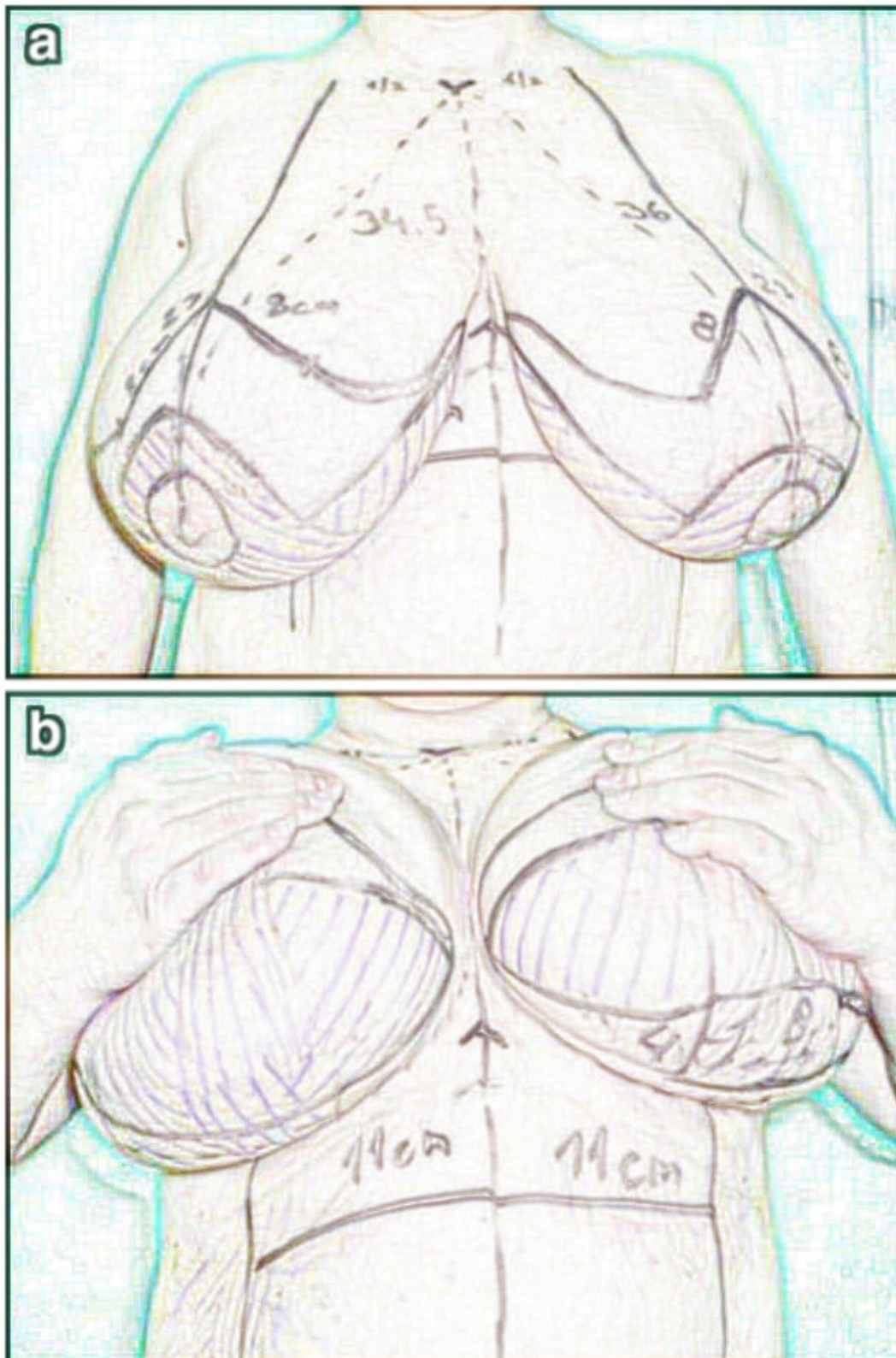
1. anterolateral และ anteromedial branches ของ thoracic intercostal nerves T3-T5
2. Supraclavicular nerves ของ lower fibers of the cervical plexus ให้ innervation

มาที่ส่วน upper and lateral portions ของ the breast

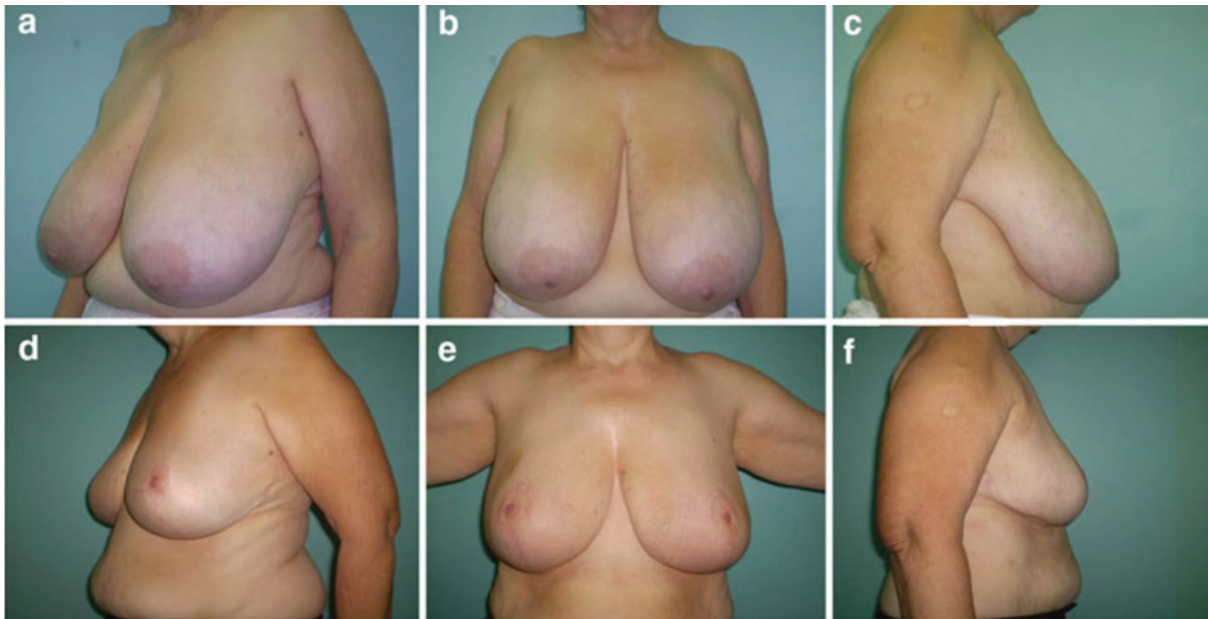
เชื่อว่า sensation ของ the nipple ได้รับจาก lateral cutaneous branch ของ T4

การผ่าตัดเสริมสร้างเต้านม โดยใช้เนื้อเต้านมส่วนที่เหลือ มีหลักการโดยทั่วไป คือ ต้องมีเนื้อนมที่เหลือมากพอที่จะทำให้เป็นเต้านมที่ดูสวยงามปกติ โดยทั่วไปเต้านมมักมีขนาดใหญ่และมีภาวะ Ptosis ร่วมด้วย เมื่อตัดนมบางส่วนออกไปจึงยังมีปริมาตรเนื้อนมพอเพียงที่จะเสริมสร้าง แต่เรามักมีความจำเป็นที่จะต้องเลื่อนตำแหน่งของ หัวนมให้สูงขึ้น ไปอยู่ในตำแหน่งปกติ ส่วนการเลือกว่าจะใช้ Pedicle จากส่วนไหนเพื่อให้มี Blood supply มาที่หัวนม อย่างเพียงพอ คงขึ้นกับว่าหลังตัดเนื้อนมไปแล้ว เราได้ทำลายเส้นเลือดส่วนไหนไป และเหลือเส้นเลือดส่วนไหนที่เหมาะสม และปลอดภัย

การเลือกใช้ inferior Pedicle จึงเหมาะกับ lesion ที่อยู่ในตำแหน่งที่สูงกว่า pedicle เพื่อจะไม่รบกวน Blood supply ของ หัวนม



รูปที่ 1 ตัวอย่าง การออกแบบ Inferior Pedicle



รูปที่ 2 เต้านมที่มีขนาดใหญ่ ก่อน และหลังผ่าตัด inferior pedicle เพื่อลดขนาด และยกหัวนมให้อยู่ในตำแหน่งปกติ

### High risk factors for complication

จากการรายงานของ S. Henrym<sup>(2)</sup> ส่วนมากเป็นปัญหาเรื่องแผลแยก อากาธาหัวนม เลือดออกใต้แผลตามตารางที่ 1 ส่วนกลุ่มที่มีความเสี่ยงสูงคือ คนอ้วน BMI เฉลี่ย 32 มีความดันสูง โรคของเต้านมชนิด fibroproliferative disease ตัดเนื้อเต้านมขนาดใหญ่ มากกว่า 800 กรัม และการมีความดันโลหิตต่ำในระหว่างการผ่าตัด ตามตารางที่ 1 ได้ข้อสรุปดังนี้

1. คนอ้วน BMI สูง
2. การตัดเนื้อมากเกินไป
3. เต้านมที่มีขนาดใหญ่หลายๆ อาจพิจารณาใช้เทคนิคอื่น แทน inferior pedicle เช่น nipple graft
4. คนไข้ที่ lesion อยู่ต่ำ และ blood supply จาก inferior pedicle ได้ถูกทำลายไปแล้ว ก็ต้องเปลี่ยนไปใช้ pedicle แนวอื่นที่ยังดีอยู่
5. คนไข้ที่มีปัญหาสุขภาพ จนไม่สามารถทนการผ่าตัดได้
6. คนไข้ที่ไม่ยอมรับการมีแผลเป็นจากการผ่าตัด เช่น รอบหัวนม หรือ แผลแนวตั้ง และอาจมีแผลแนวนอนร่วมด้วย

**Table 1. Patient Characteristics and Associations with Complications**

<b>Characteristic</b>	<b>Incidence (or Mean/Range for Continuous Variables)</b>	<b>Association with Complications (<i>p</i>)*</b>
Age, years		0.2
Mean	34	
Range	14-77	
Race		0.3
Caucasian	86%	
African American	14%	
Medical history		
Hypothyroidism	7.8%	0.4
Hypertension	7.8%	<0.001
Asthma	4.3%	0.7
Diabetes	3.5%	0.9
Connective tissue disorder	3.3%	0.1
Fibromyalgia	1.9%	0.01
Cardiovascular disease	1.2%	0.9
Other (see text)	3.1%	
Breast history		
Previous procedure	5.2%	0.02
Fibrocystic change	2.3%	0.9
Hormone use†	36%	0.4
Tobacco use	11%	0.2
Body mass index, kg/m <sup>2</sup>		
Mean	2.3	
Range	17.8-55.3	
Intraoperative hypotension‡	14%	0.004
Mass of resection, g		<0.001
Mean	837	
Range	51-3273	
Specimen pathology§		
Fibroproliferative	52%	<0.001
Secretory	13%	0.9

\*To compare the incidence of complications among those with the characteristic to those without the characteristic, x<sup>2</sup> analysis was used. For continuous variables (i.e., age, body mass index, and mass of resection), comparison was performed between those above the mean and those below the mean,

†Hormone use include birth control pills or hormoned replacement therapy.

‡Defined as systolic blood pressure <90 mmHg at any point during the procedure

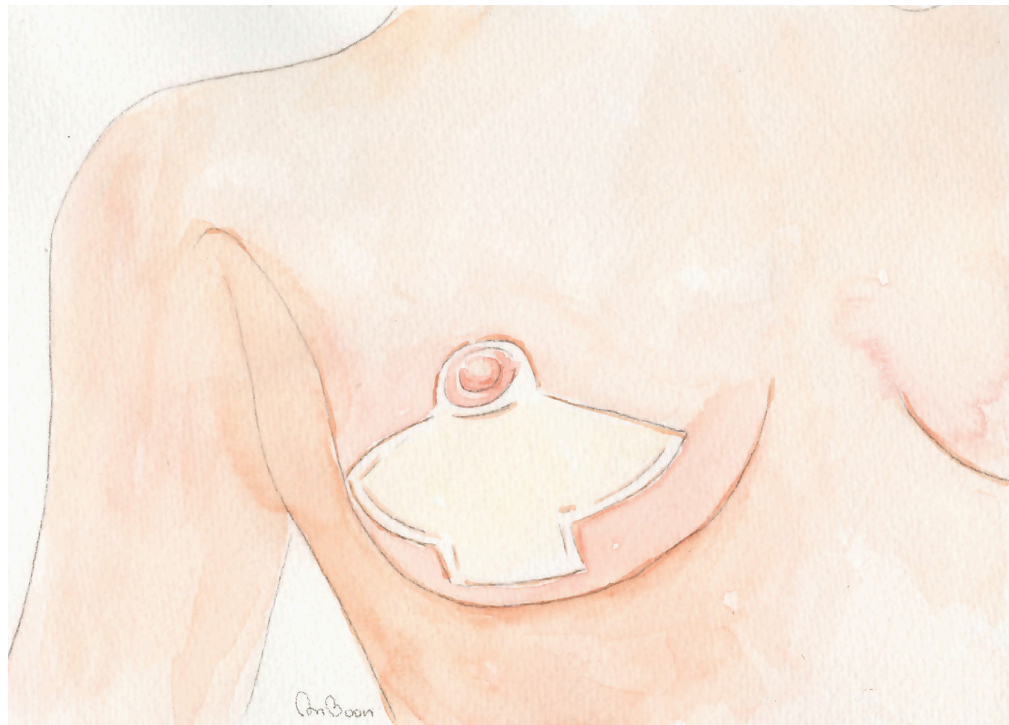
§Fibroproliferative diagnose include fibroadenoma, fibrocystic change, fibrosis, papilloma, sclerosing adenosis, and epithelial hyperplasia. Other diagnoses include apocrine metaplasia, focal secretory change, duct ectasia, and chronic inflammation.

## Operative Technique

The inferior pedicle technique สำหรับ reduction mammoplasty เริ่มต้นโดย Ribeiro<sup>(3)</sup> และพัฒนาต่อ โดย Courtiss และ Goldwyn<sup>(4)</sup>, Robbins<sup>(5)</sup>, Georgiade และคณะ<sup>(6)</sup> และเป็นที่ยอมรับโดยศัลยแพทย์ แม้มีวิธีใหม่ๆ เกิดขึ้นมา เพราะว่าทำไม่ยาก และสามารถรักษาความรู้สึกของหัวนมได้ดี มีเส้นเลือดที่ไปเลี้ยงหัวนม แม้ระยะทางจาก sternal notch- ไป nipple จะยาวก็ตาม วิธีที่จะนำเสนอเป็นการดัดแปลงจาก inferior pedicle ปกติ โดยใช้ Dermis เรียก Dermal Cage<sup>(7)</sup>

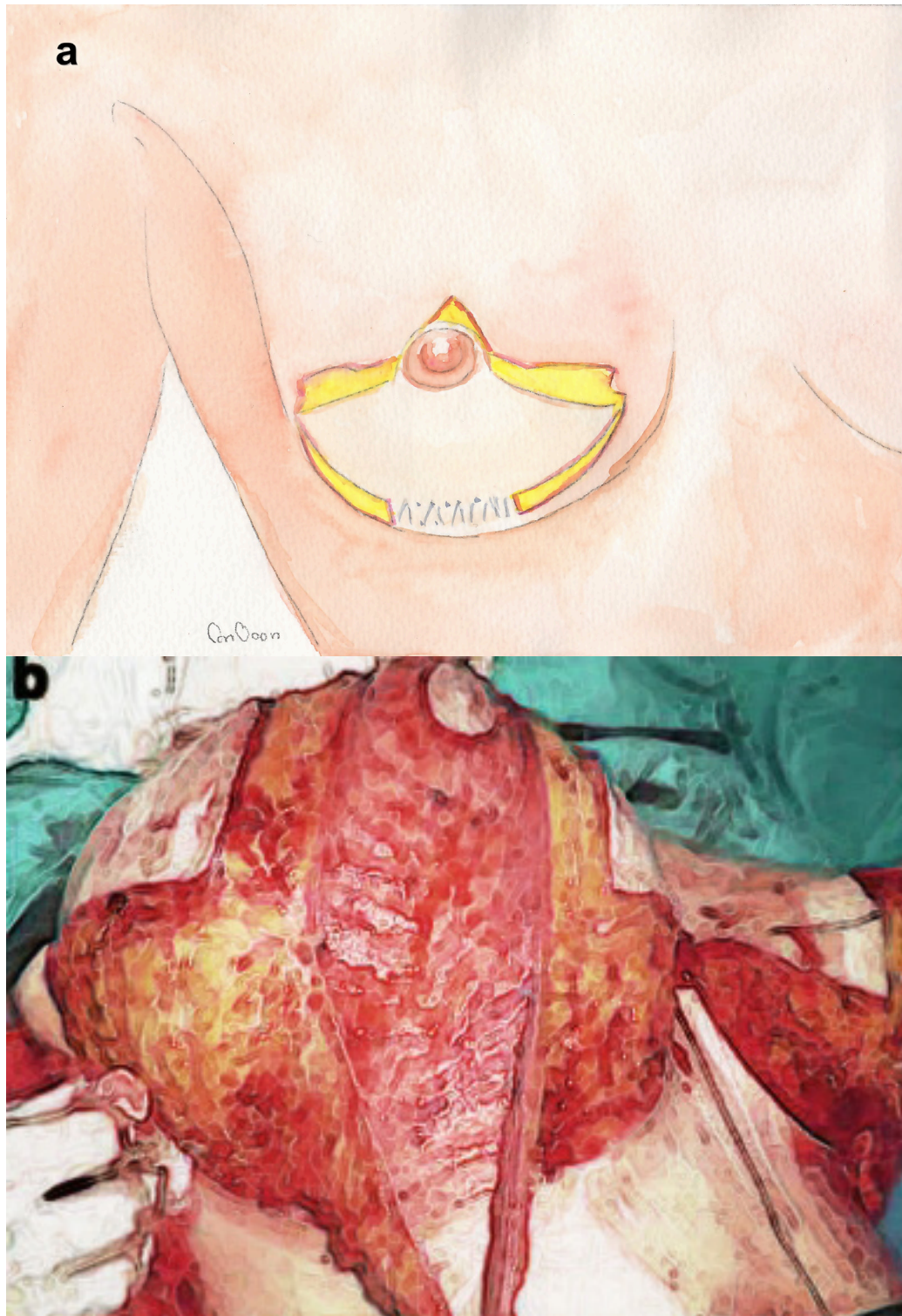
### ขั้นตอนการผ่าตัดมีดังนี้

1. ให้ Intravenous prophylaxis antibiotics ตามความเหมาะสม
2. ในคนไข้ที่มีความเสี่ยงต่อ deep vein thrombosis (DVT) ควร ให้ยาป้องกันตามมาตรฐาน
3. กำหนดจุดศูนย์กลาง ของ Inferior pedicle ที่จุด IMF ใหม่ด้วย ไหม หรือ Staple เรียก จุด T-junction key suture point
4. ใช้ blunt cannula ฉีดสาร ละลายผสมของ 1 ml of epinephrine และ 50 ml of 0.5% bupivacaine ใน 500 ml of saline.
5. ผ่าตัดโดยใช้ 10-blade scalpel และห้ามเลือดด้วย pinpoint coagulation monopolar และ bipolar electrocautery.
6. รัดฐานนมด้วย tourniquet ช่วยให้ง่ายต่อการ deepithelialization ของ lower pedicle และส่วน dermal wings ด้าน medial และ lateral (รูปที่ 3)



รูปที่ 3

7. เอา tourniquet ออก กรีดตัดผิวหนังที่ lower และ upper borders ของ dermal wings
8. ตัดยก dermal wings เริ่มจาก ปลายโดยมีความหนา ของ Flap ตามความต้องการขนาด ความใหญ่ของนม โดยส่วนมากประมาณ 1-2 เซนติเมตร เย็บ wings กับตรงส่วนกลางของ pedicle เพื่อความสะดวกขณะตัดเนื้องอก (รูปที่ 4)

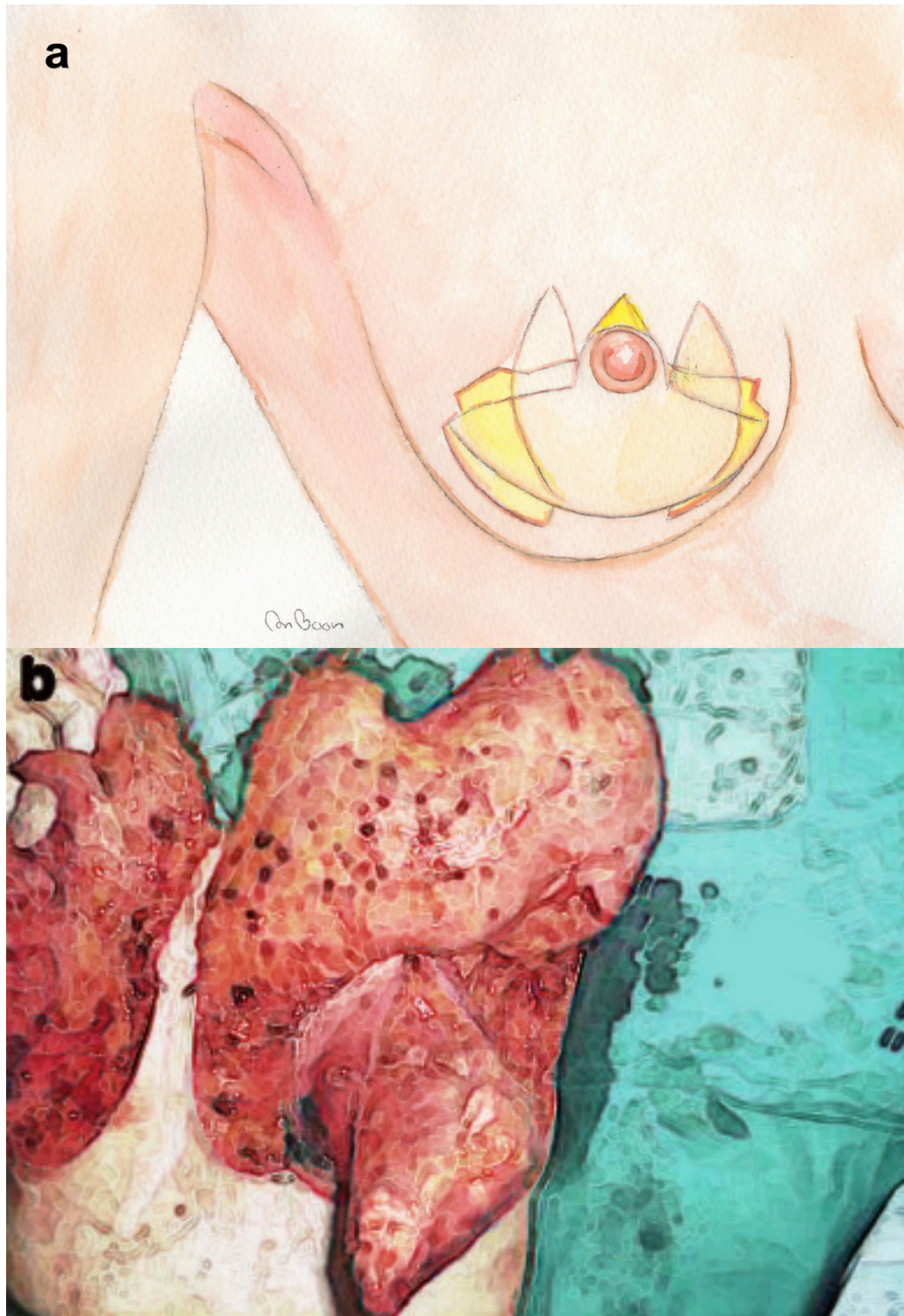


รูปที่ 4

9. การเลาะ lower pedicle ควรเลาะให้มีความหนาสม่ำเสมอตั้งแต่ระดับ dermis ถึง pectoral fascia. พยายามเก็บชั้นไขมันที่คลุม pectoral fascia ไว้ค่อยๆ เพิ่มความหนาไปทางด้าน lateral เพื่อเก็บรักษาเส้นเลือดเส้นประสาท ที่มาเลี้ยงหัวนม

10. กรีด incision เหนือต่อ nipple โดย deepithelialized dermis 1 เซนติเมตร ก่อนที่จะตัดตรงไปหา pectoral fascia เป็นการเลาะ inferior pedicle และ the dermal wings ที่สมบูรณ์

11. ที่ส่วนบนของนม การตัดก็เป็นในลักษณะ ปลาย flap ให้บางโคน หนา (keel-shaped resection) ส่วน middle และ upper third ตกแต่งให้ได้รูปร่างนมที่ต้องการ ส่วนปลายจะบางกว่าตรงกลาง เพื่อช่วยต่อการจัดตำแหน่งหัวนม ชั่งน้ำหนักนมที่ตัดออก แต่ไม่เกี่ยวข้องกับขนาดของนมที่เหลือ ห้ามเลือดให้ดี จากนั้นทำการเย็บทบ pedicle ส่วนล่าง ด้วย interrupted 4/0 PDS หรือ Vicryl sutures การทบ (Plication of Pedicle) ขึ้นกับความยาวของมัน เย็บ medial dermal wing กับ second หรือ third rib และ fixed to the pectoral fascia 2–4 เซนติเมตร จาก midsternal line ด้วย 2/0 or 0 PDS suture โดยเย็บ tips of the Wings ส่วน dermis ให้ติดกับ fascia หรือคล้องกับ slip of the pectoral muscle เพื่อเพิ่มความแข็งแรงของการหายของแผล lateral wing หมุนไป lateral เย็บที่ระยะ 0.5–3 เซนติเมตร จาก medial wing (รูปที่ 5)



รูปที่ 5

12. ส่วน superior dermoglandular flap ควรเย็บ ห่อหุ้ม inferior Pedicle ชั่วคราว เพื่อตรวจรูปร่างขนาด เต้านมว่าเป็นตามที่เรต้องการไหมเราสามารถปรับแต่งรูปร่างโดยการเปลี่ยน ตำแหน่งเย็บของ lower parts of the medial และ lateral wings กับ the chest wall ให้ไปทาง medial หรือ lateral ตามต้องการแล้วจึงเย็บ medial และ lateral wings เข้ากับ pectoral fascia ด้วย interrupted sutures โดยระวัง blood vessels และ nerves ของส่วน lateral ของ breast

13. ใส่ Redivac drain วิธีนี้ดีกว่าวิธีอื่นเพราะมี dermis cage ที่แข็งแรงช่วยพยุงเนื้อนมไม่ให้ หย่อนยานลงมาได้ง่าย

14. จับคนไข้ นั่งขึ้นมาเพื่อหาตำแหน่ง หัวนมที่จุดสูงสุดของเต้านม และทำการตกแต่งแก้ไข หากพบว่าเต้านม 2 ข้างไม่เท่ากัน

15. ยก NAC มาที่ผิว แล้วเย็บด้วย Vicryl 1/0 sutures หากพบว่ามีความตึง ของ NAC ก็ สามารถเลาะเพื่อลดความตึงเย็บปิดแผลให้สวยงามลดขนาดแผลแนวนอนให้สั้นโดยตัดหนังส่วนเกินด้านใน แล้วใส่ชุดชั้นในให้กระชับทรงนม

### Postoperative Management

1. ให้อาบน้ำ และทำแผลในวันต่อมา
2. Redivac drains เอาออกเมื่อ น้อยกว่า are removed 30 ml ต่อวัน
3. ตัดไหม 11-14 วัน
4. ควรใส่ medical grade supportive bra 4-6 สัปดาห์

### เอกสารอ้างอิง

1. Maxwell GP, Gabriel A. Breast Reconstruction. Aston SJ, Steinbrech DS, Walden JL. Aesthetic Plastic Surgery. Philadelphia, Pa: Elsevier; 2009. chap 57.
2. Henry SL, Crawford JL, Puckett CL. Risk factors and complications in reduction mammoplasty: novel associations and preoperative assessment. *Plast Reconstr Surg.* 2009;124(4):1040-6.
3. Ribeiro L. A new technique for reduction mammoplasty. *Plast Reconstr Surg.* 1975;55(3):330-4.
4. Courtiss EH, Goldwyn RM. Reduction mammoplasty by the inferior pedicle technique. An alternative to free nipple and areola grafting for severe macromastia or extreme ptosis. *Plast Reconstr Surg.* 1977;59(4):500-7.
5. Robbins TH. A reduction mammoplasty with the areola-nipple based on an inferior dermal pedicle. *Plast Reconstr Surg.* 1977;59(1):64-7.
6. Georgiade NG, Serafin D, Morris R, Georgiade G. Reduction mammoplasty utilizing an inferior pedicle nipple-areolar flap. *Annals of plastic surgery.* 1979;3(3):211-8.
7. Zic R, Vlajcic Z, Dewing D, Zambelli M, Stanec Z. The "dermal cage": a modification of the inferior pedicle breast reduction. *Aesthetic plastic surgery.* 2013;37(2):364-71.

## Medial or Lateral Pedicle Vertical Breast Reduction (Hall-Findlay or Snowman Technique)<sup>(1)</sup>

นายแพทย์ชนินทร์ อภิวานิชย์

การผ่าตัดก้อนหรือมะเร็งเต้านมสามารถทำได้โดยวิธี lumpectomy ร่วมกับการผ่าตัด standard breast reduction techniques ขึ้นอยู่กับตำแหน่งของก้อน โดยเฉพาะถ้าก้อนอยู่บริเวณ Inferior quadrant, lateral quadrant หรือ superolateral quadrant เราอาจเลือกใช้วิธี medial pedicle vertical breast reduction หรือถ้าก้อนอยู่ inferior quadrant, medial quadrant หรือ superomedial quadrant เราก็อาจเลือกใช้วิธี lateral pedicle vertical breast reduction ก็ได้

ประโยชน์ของการทำ wide excision โดยใช้วิธี medial หรือ lateral vertical breast reduction ทำให้เราสามารถผ่าตัดได้ free margin กว้างขึ้นโดยไม่ทำให้เต้านมผิดรูป และอาจมีส่วนทำให้เต้านมหย่อนคล้อยลดลง รูปร่างเต้านมสวยงามมากขึ้นนอกจากนั้นยังมีเลือดมาเลี้ยงที่หัวนมเพียงพอสามารถโยกหัวนมไปยังตำแหน่งใหม่ได้สูงโดยเต้านมไม่ผิดรูปและไม่บิดเบี้ยว

### ข้อบ่งชี้ Indication

1. สามารถทำได้ในเต้านมขนาดเล็กถึงขนาดกลางสามารถตัดได้ถึง 800 กรัม แต่ต้องพิจารณาโดยคำนึงถึงขนาดขนาดเต้านมผู้ป่วยร่วมด้วย
2. การผ่าตัดวิธีนี้สามารถทำในเต้านมขนาดใหญ่ก็ได้แต่ skin pattern อาจเหลือมากจนต้องเปลี่ยนแนว scar เป็น short inverted T ก็ได้
3. สามารถใช้ Techniques นี้ได้กับก้อนในทุกตำแหน่งของเต้านม

### ข้อห้าม Contraindication

1. ขนาดของเต้านมใหญ่เกินไป
2. ขนาดเต้านมเล็กแต่มีก้อนขนาดใหญ่
3. มีข้อห้ามที่จะทำ breast conserving surgery operative techniques<sup>(1-5)</sup>

### Marking<sup>(2)</sup>

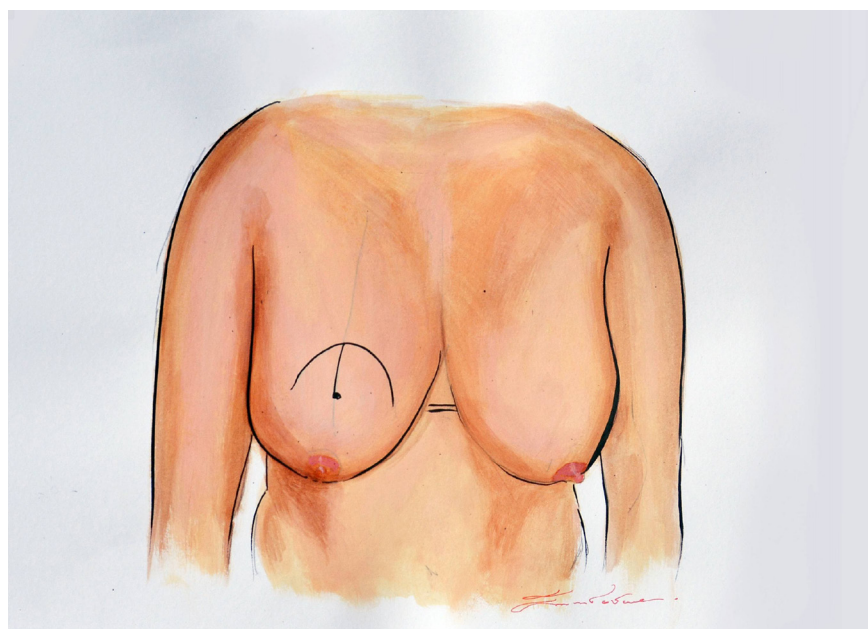
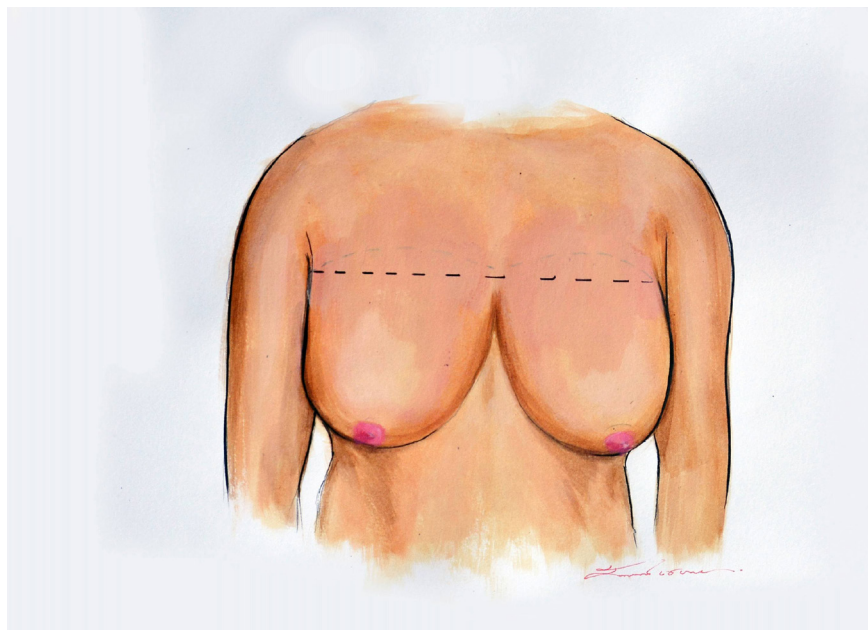
เส้นที่ควร mark คือ upper breast border (เป็นเส้นที่เต้านม พบกับผนังหน้าอก)

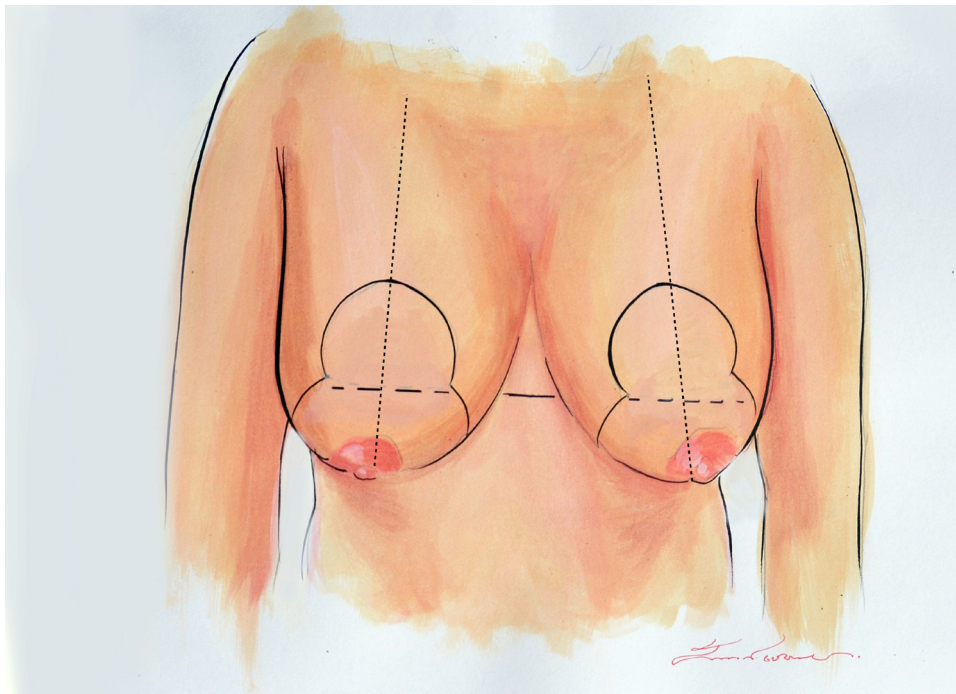
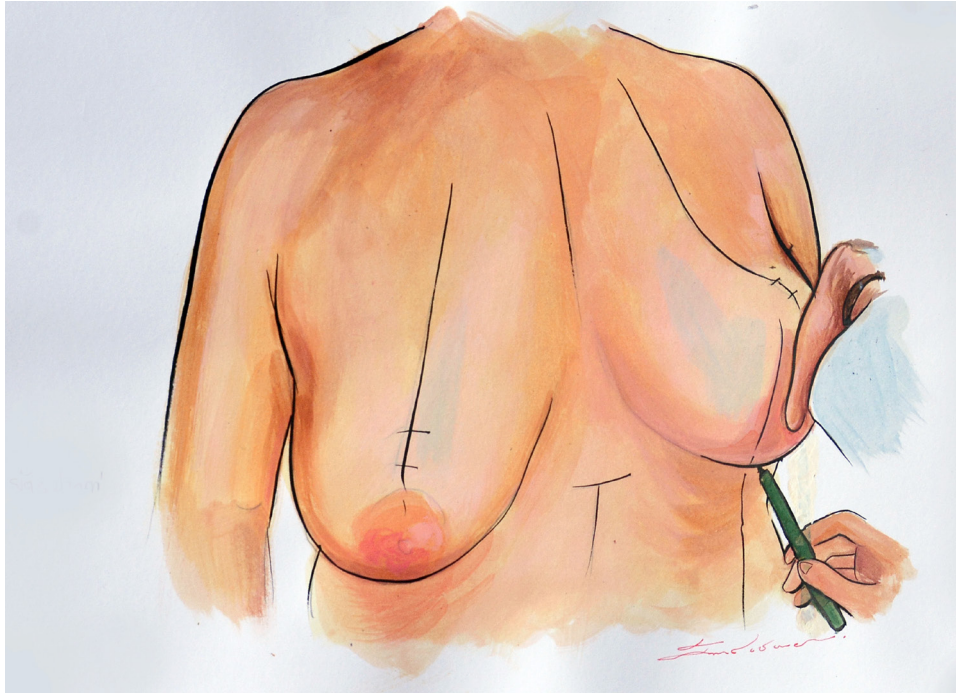
ต่อมาการลากเส้น meridian และ inframammary line Nipple จะอยู่ในตำแหน่งที่ meridian line ตัดกับ inframammary line วัดจากจุดตัดขึ้นไป 2 เซนติเมตร จะเป็นขอบบนของ areola ซึ่งอาจจะต่ำลงมาก็ได้<sup>(6)</sup> จากประสบการณ์ของผู้เขียนพบว่าถ้าวางตำแหน่ง nipple ไว้สูงไปจะแก้ไขยากกว่าโดยเส้นรอบ areola จะยาวประมาณ 14-16 เซนติเมตร<sup>(7)</sup> ซึ่งจะเหมาะกับ areola ขนาดเส้นผ่าศูนย์กลาง 4.5-5 เซนติเมตร ตำแหน่งของ nipple จะห่างจาก sternal notch ประมาณ

16-20 เซนติเมตร ขึ้นอยู่กับความสูงของผู้ป่วยด้วย โดยขอบข้างของ skin design จะคล้ายกับ snowman ได้<sup>(6)</sup> แต่จะลากลงมาบรรจบกัน 2-4 เซนติเมตร เหนือ IMF line แต่อาจใช้วิธีประมาณโดยการโยกเต้านมไปมา medial หรือ lateral และ upward เล็กน้อยทั้งข้างกับกึ่งกลางของเส้น inframammary fold (IMF)<sup>(2, 6)</sup>

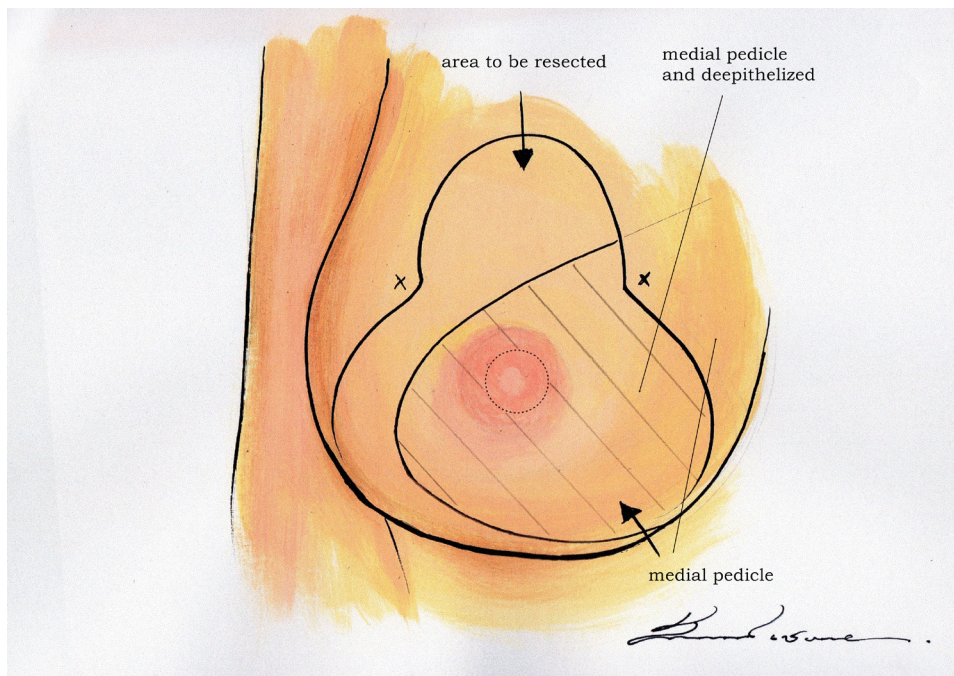
### Pedicle design

Medial pedicle จะถูก design เป็น dermoglandular pedicle ไม่ใช่เป็น dermal pedicle ฐานของ pedicle มักจะถูก design เข้าไปใน opening ของห้วงนมใหม่ โดยทั่วไป pedicle จะกว้าง 6-8 เซนติเมตร โดยเราจะเลือกให้ฐานกว้างมากขึ้นถ้า pedicle ยาวมากขึ้น ส่วนขอบของ dermis รอบ nipple เราจะเหลือไว้ประมาณ 1 เซนติเมตรรอบ areola (รูปที่ 1-4)





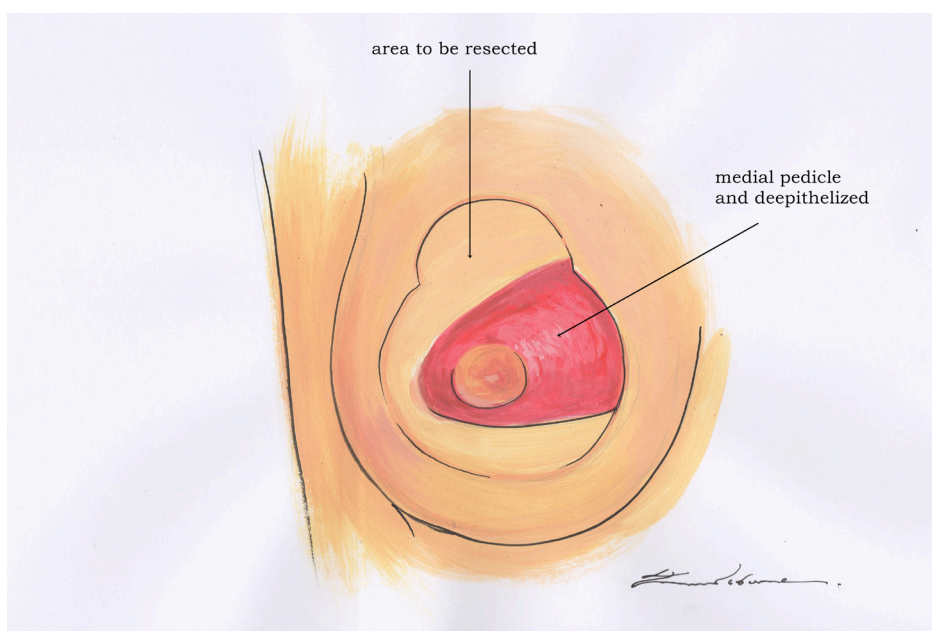
ပုံ 1-4 skin marking



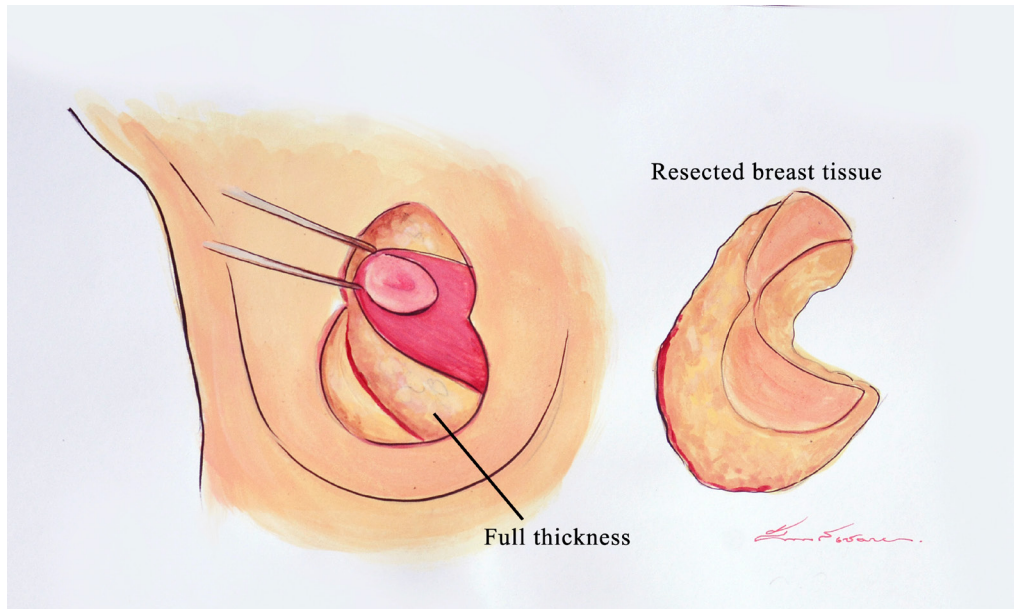
รูปที่ 5 skin marking ที่เสร็จแล้ว

### Creating the pedicle IIa: glandular resection

ทำ de-epithelization รอบ NAC ดังภาพ จากนั้นตัดเนื้อเต้านมตามภาพเพื่อแยก pedicle ออกจากกันจากนั้นก็ตัดเนื้อเต้านมใต้ผิวหนังได้ตามที่วางแผนไว้จนถึง inframammary fold การตัดเนื้อเต้านมนี้ถ้าหวัง oncologic margin ควรตัดให้ได้ pectoris fascia แต่ถ้าเป็นข้างที่ทำเพื่อให้ได้ aesthetic result ก็ไม่ควรตัด pectoris fascia และเหลือ tissue หน้า pectoris fascia ไว้เพราะจะทำให้ผู้ป่วยเสีย sensation น้อยกว่า



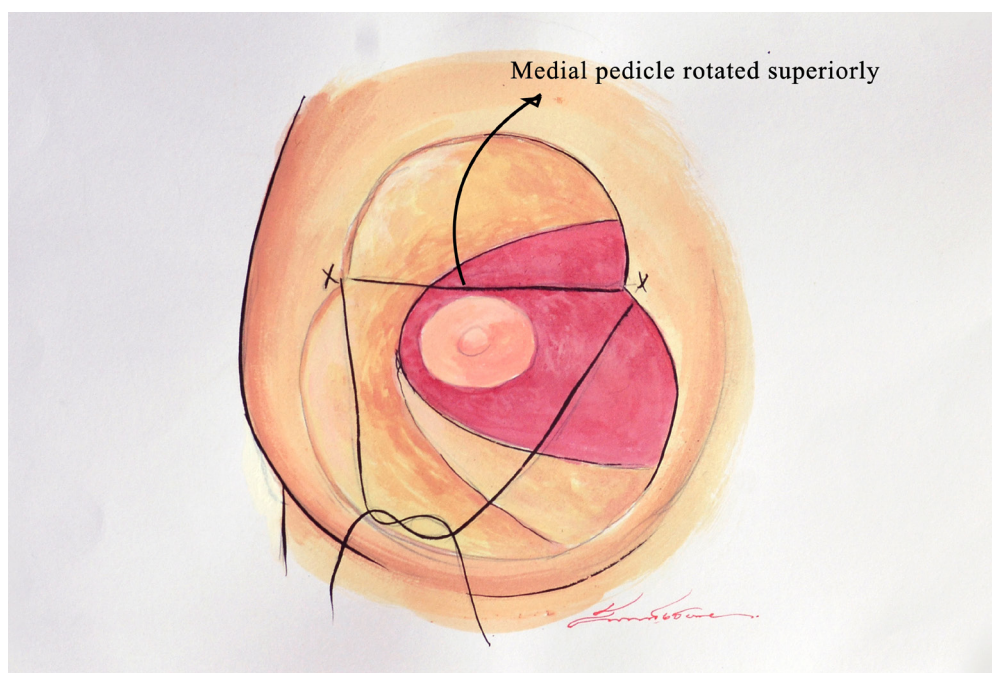
รูปที่ 6 Creating the pedicle



รูปที่ 7 glandular resection

### Pedicle insertion

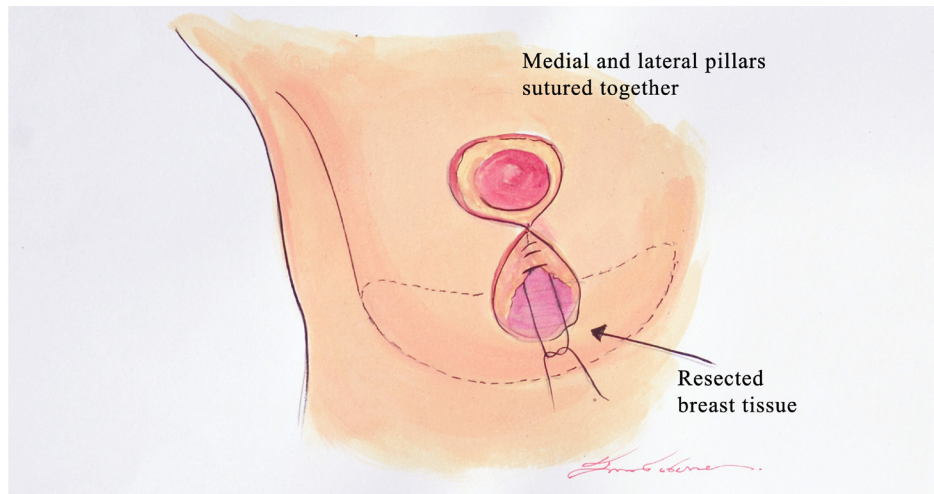
ขอบล่างของ areola opening จะถูกเย็บ 1 เข็มก่อนจึงจะโยก NAC เข้าไปใน areola skin opening และขั้นตอนนี้เราอาจประเมินขนาดของเต้านมตามต้องการ อาจจะเพิ่มหรือลดเนื้อเต้านมหรือผิวหนังตามต้องการ แต่ควรจะทำให้ขนาดเต้านมให้ใหญ่กว่าที่วางแผนไว้เล็กน้อย ไม่ควรเย็บ pedicle กับ pectoris fascia เพราะตำแหน่งของ NAC จะอยู่ได้ด้วยการเย็บ medial กับ lateral pillar เข้าหากัน



รูปที่ 8 Pedicle insertion

### Breast shaping

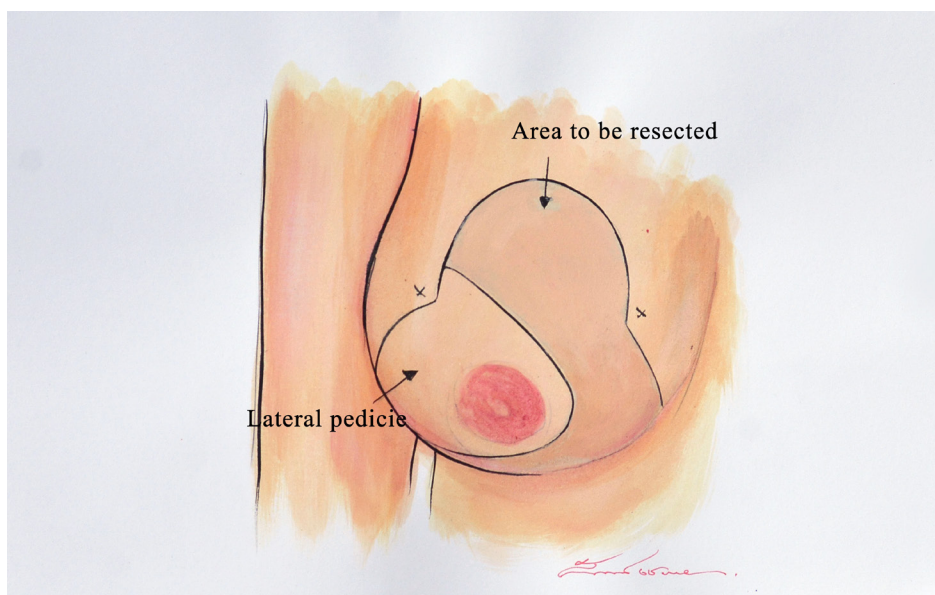
การเย็บ medial กับ lateral pedicle เข้าหากันควรเริ่มเย็บจากตำแหน่งที่ deep กว่าก่อนจะง่ายกว่าและสามารถปรับลักษณะของเต้านมได้ง่ายกว่าควรเย็บปิดผิวหนังรอบหัวนมเป็น interrupt 4 stitch และเย็บ subcuticular running suture จนถึงขอบล่างจะใช้ gathering suture ซึ่งเป็นการเย็บคล้าย purse string เพื่อลดความยาวของแผล



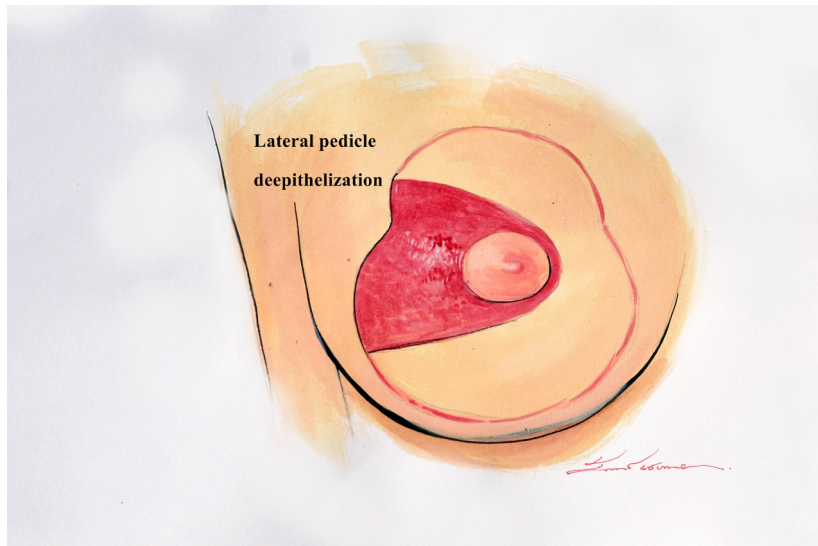
รูปที่ 9 Breast shaping

### Lateral pedicle vertical reduction<sup>(1)</sup>

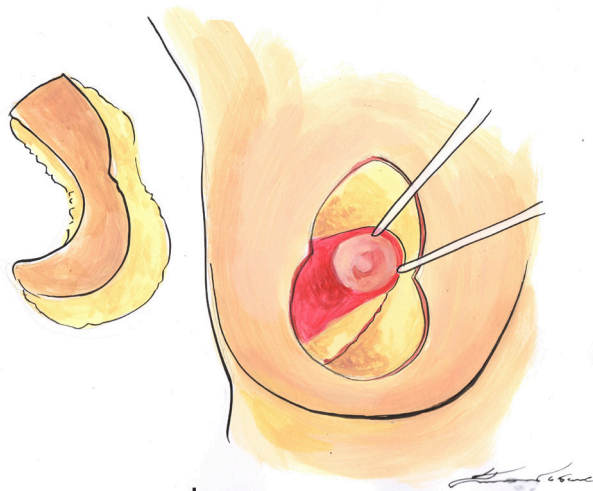
จะทำลักษณะคล้ายกันดังภาพที่ 10-13



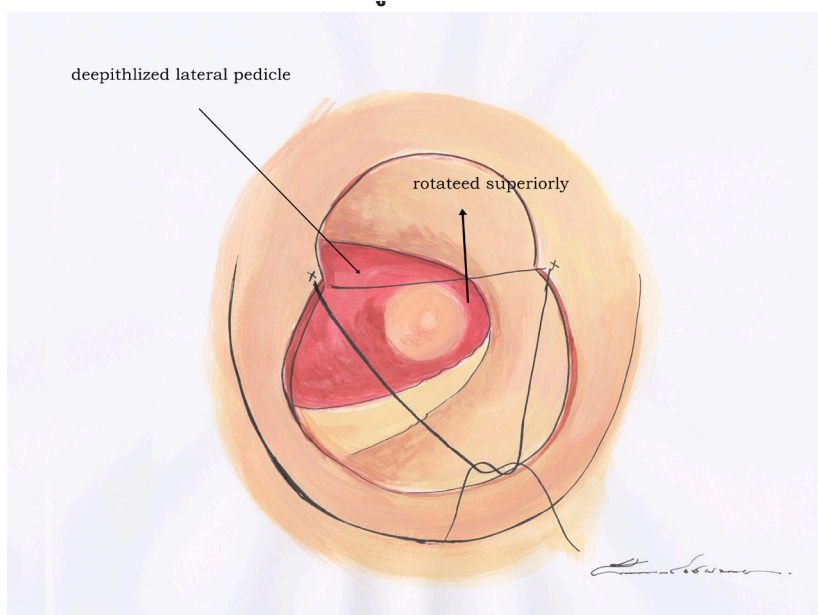
รูปที่ 10



ပုံ 11



ပုံ 12



ပုံ 13

ပုံ 10-13 lateral pedicle

## Postoperative management

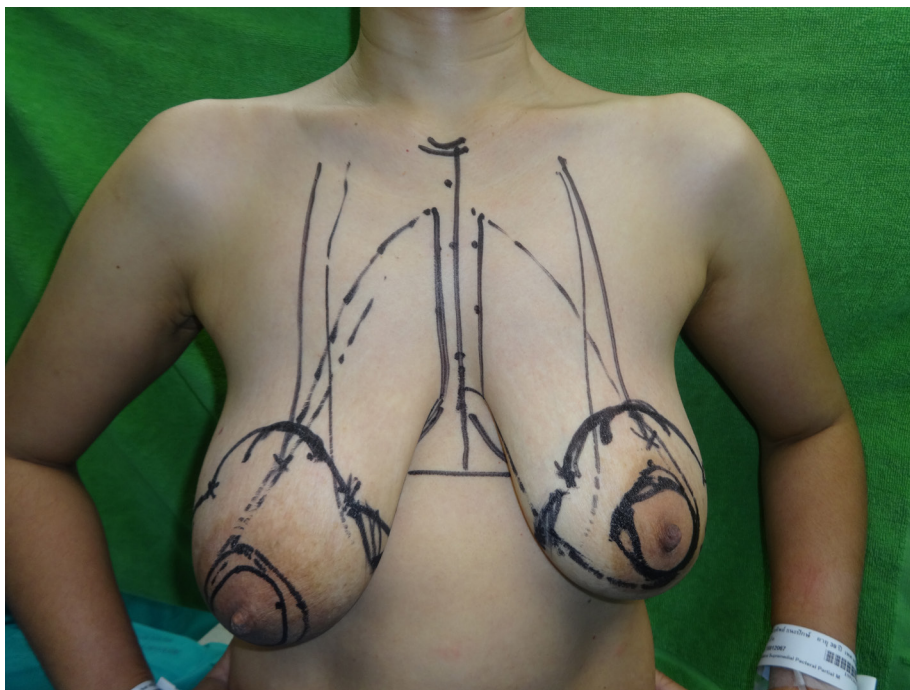
การดูแลแผลให้ใช้หลักการดูแลแผลผ่าตัดทั่วไป และผู้เขียนไม่นิยมใช้ Drain และผู้ป่วยสามารถใส่ Sport bar ได้หลังผ่าตัด

## Complication<sup>(6)</sup>

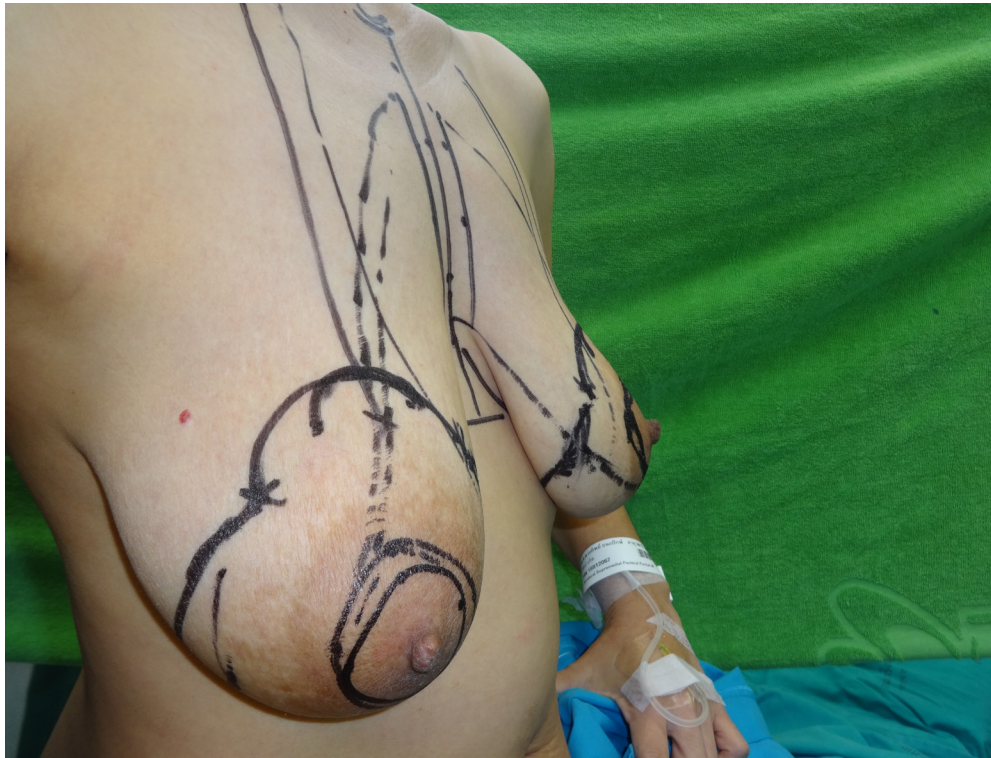1. Sensation ผู้ป่วยร้อยละ 85 จะมี recovery of sensation จนปกติหรือเกือบปกติ
2. Breast feeding เราพบว่าผู้ป่วยที่มีเต้านมขนาดใหญ่จะมีความยากลำบากในการให้นมบุตร จากการศึกษาจะพบว่า การผ่าตัดลดขนาดเต้านมจะไม่ทำให้การให้นมบุตรยากไปกว่าเดิม ร้อยละ 60 สามารถให้นมบุตรได้อย่างเดิม อีกร้อยละ 40 อาจต้องเสริมด้วยวิธีอื่น
3. Nipple and areola necrosis การผ่าตัดลดขนาดเต้านมเป็นการผ่าตัดที่มีโอกาสทำให้ Blood supply ลดลง ดังนั้นอาจส่งผลให้เกิดภาวะแทรกซ้อนนี้ได้
4. Seroma
5. Infection
6. Wound healing problem มักเป็นปัญหาที่มีสาเหตุมาจาก blood circulation ไม่ดีหรือเกิดจากการติดเชื้
7. Puncker หรือ dog-ears พบทั้งบริเวณรอบ areola และบริเวณขอบล่างของ scar dog-ears บริเวณรอบ areola จะหายไปเองจะเป็นปัญหาบ่อยกว่าคือบริเวณขอบล่างของ scar เป็นเหตุให้ต้องมาตัดออกแต่ในความเห็นของ Elizabeth Hall-Findlay เอง จะทิ้งไว้และจะหายไปภายใน 1 ปี
8. Asymmetry ปัญหายู่ที่การวางแผนหรืออาจเกิดจาก Asymmetry ก่อนการผ่าตัด

## ตัวอย่างผู้ป่วย 1

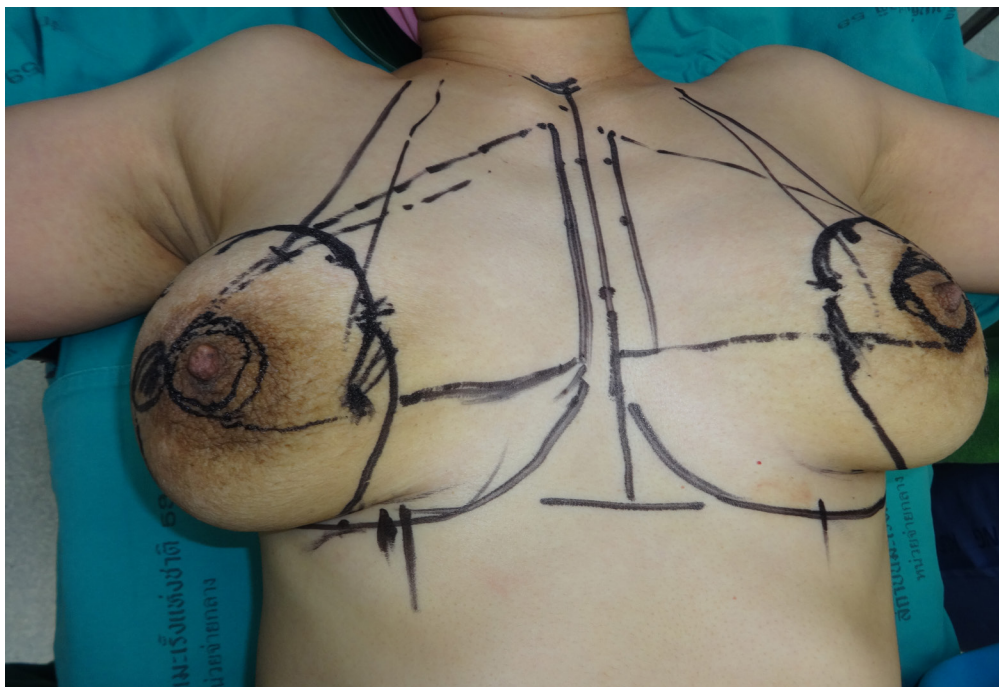
ผู้ป่วยหญิงไทย อายุ 39 ปี มะเร็งเต้านมขวา ขนาด 1 เซนติเมตร บริเวณ 9 นาฬิกา (R9)



รูปที่ 14

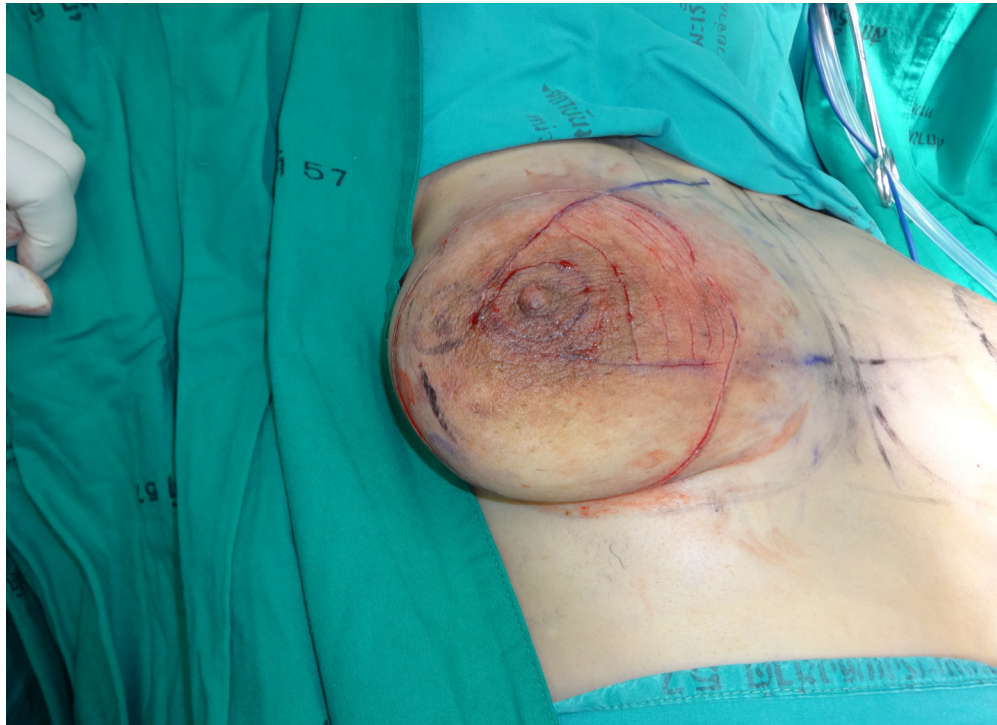

ຮູບທີ່ 15

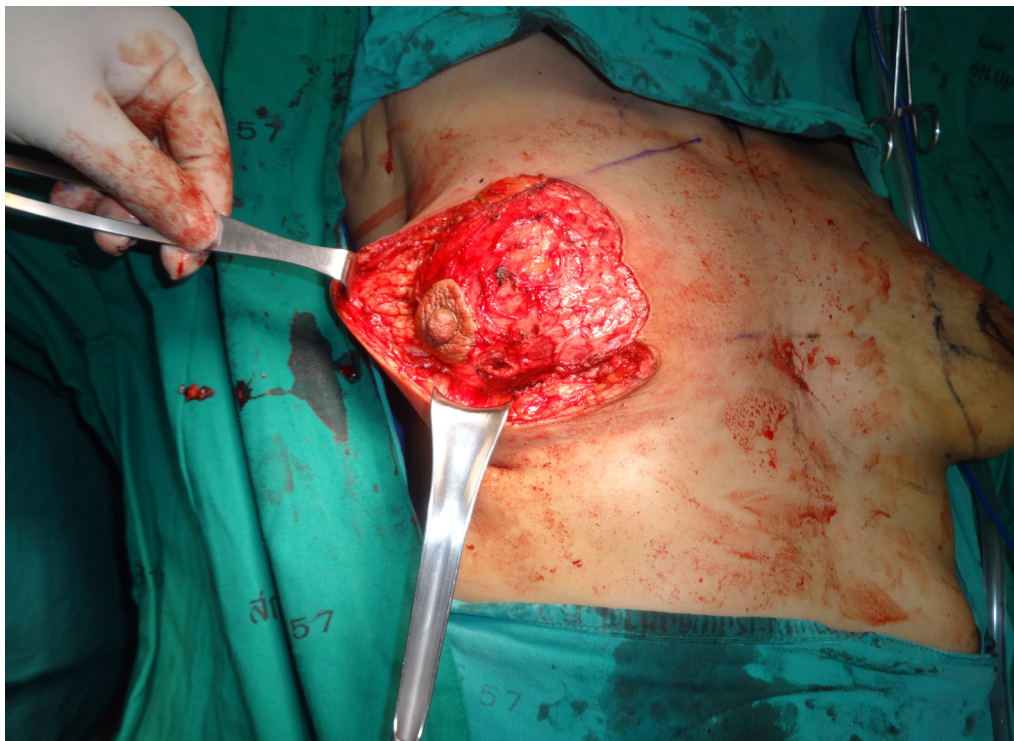

ຮູບທີ່ 16

ຮູບທີ່ 14-16 skin marking

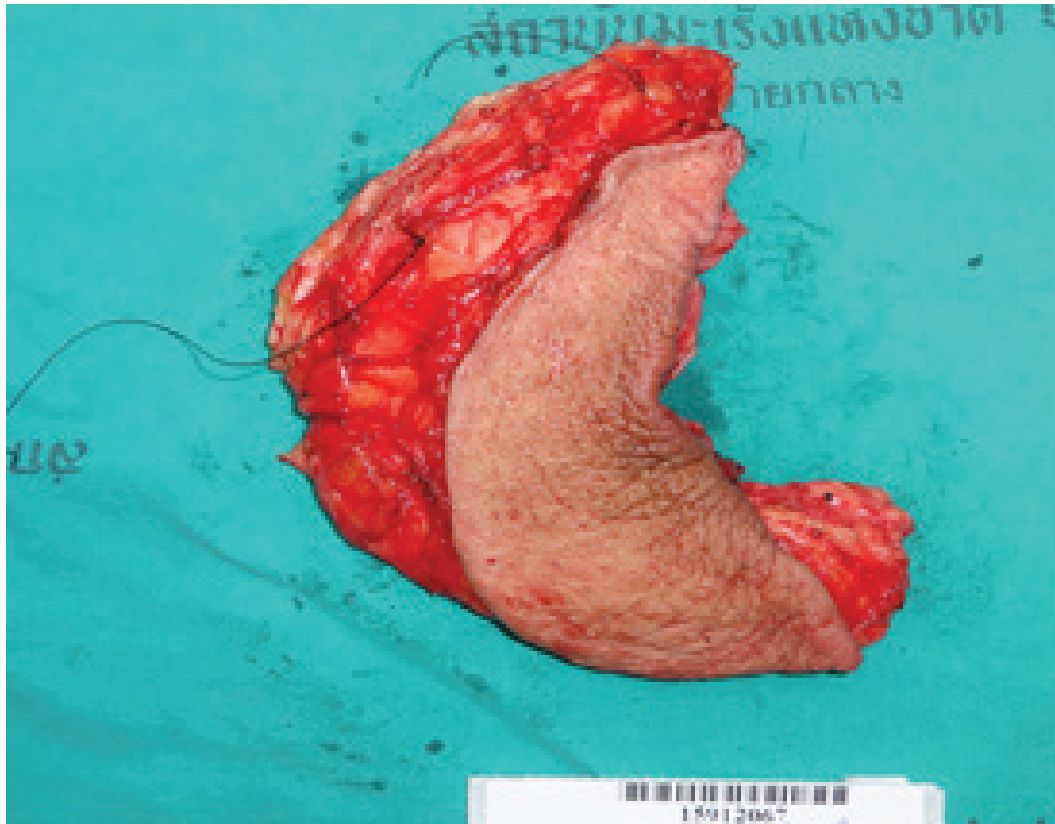


ຮູບທີ່ 17

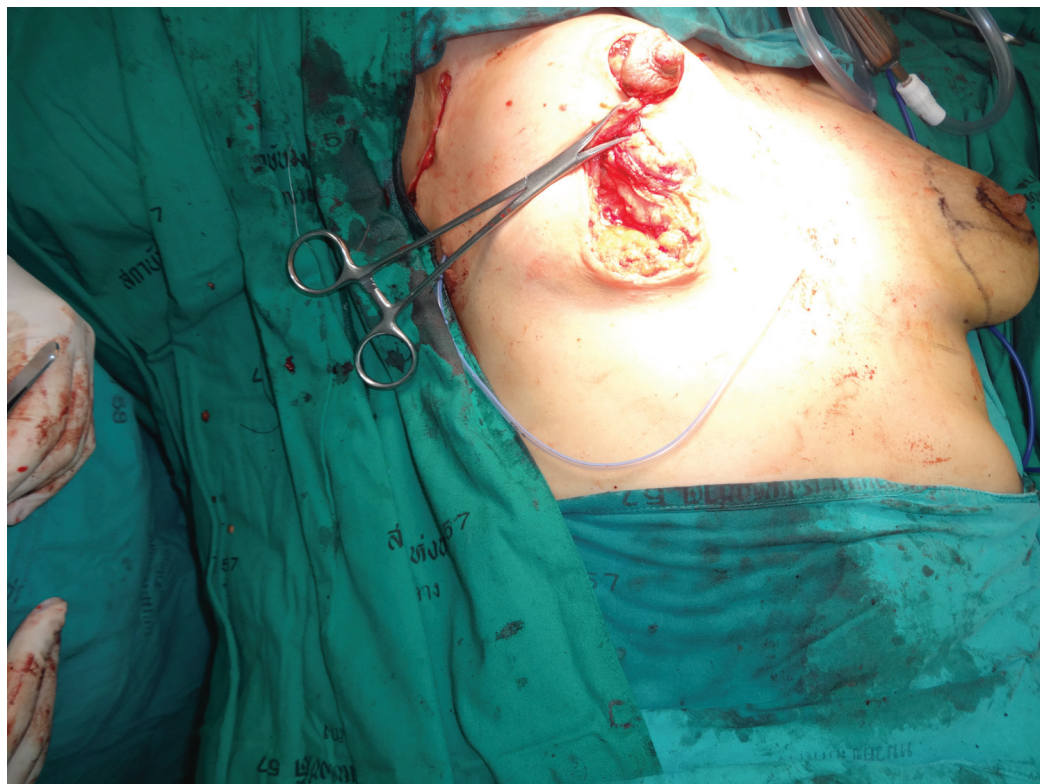

ຮູບທີ່ 18

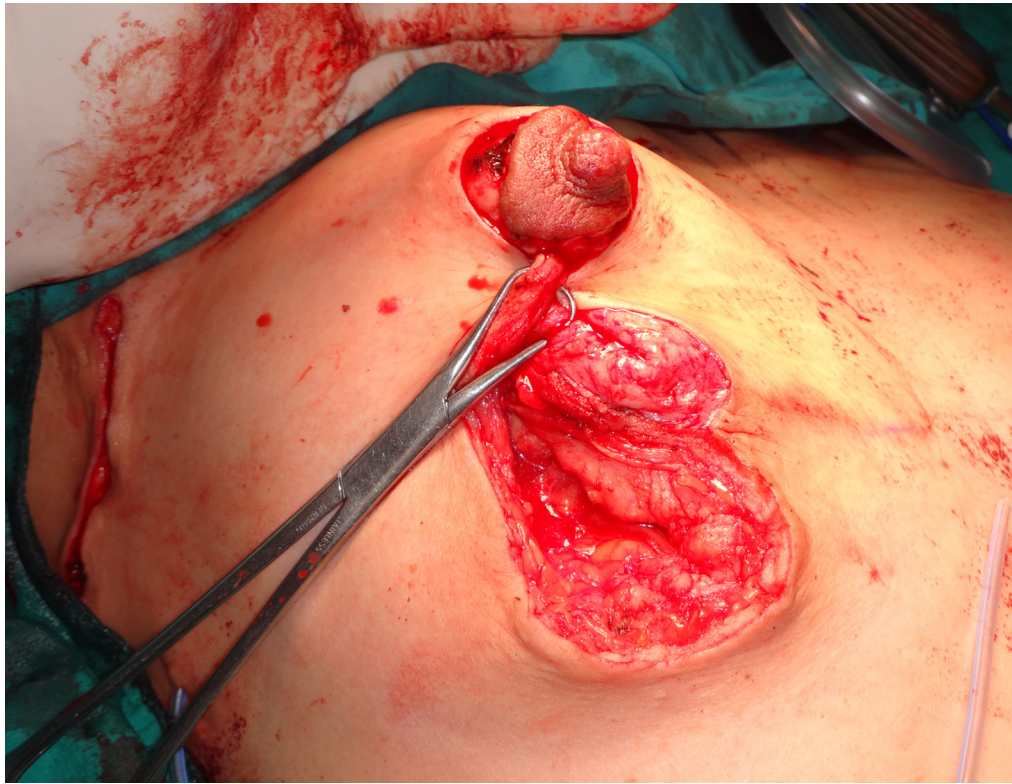
ຮູບທີ່ 17-18 Creating the pedicle: glandular resection



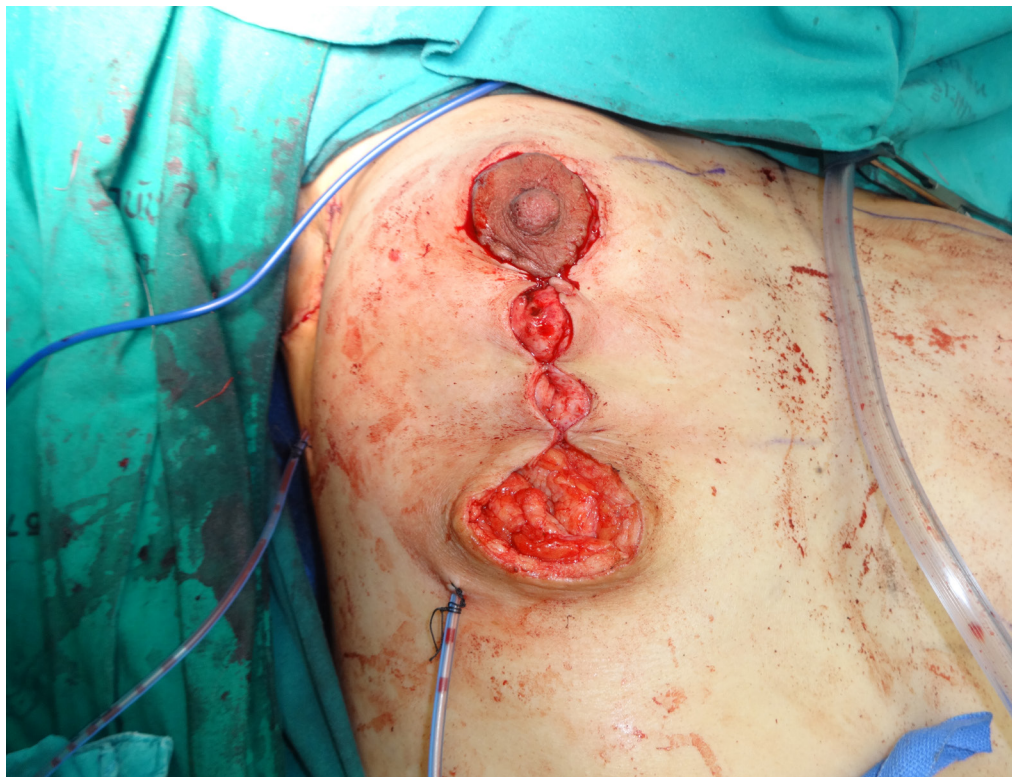รูปที่ 19 resected breast tissue



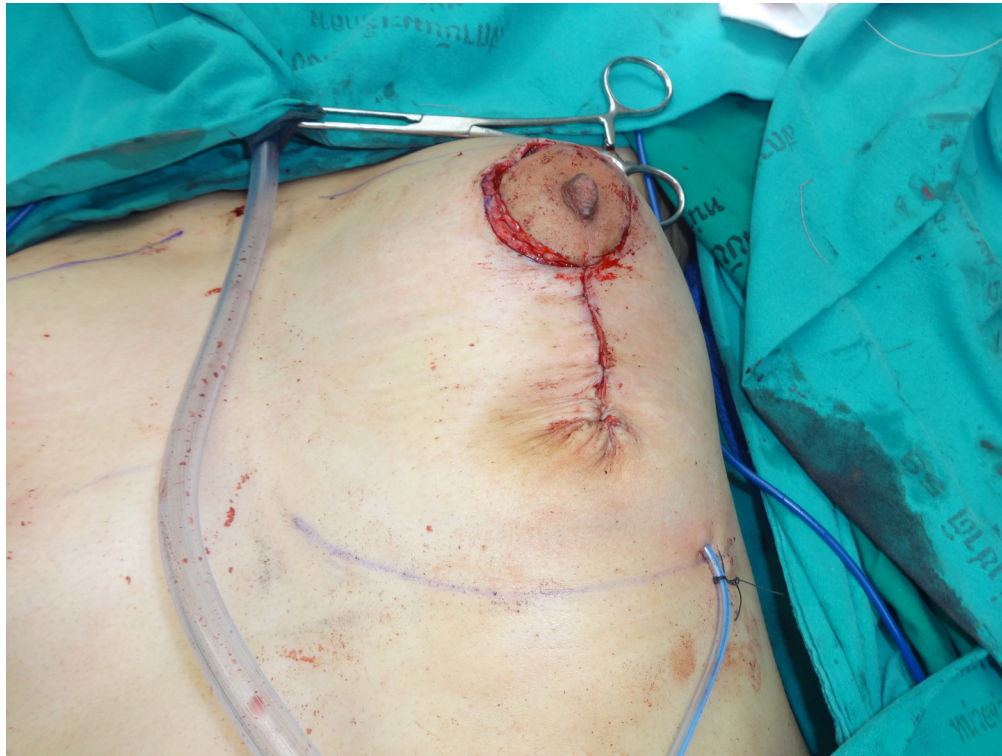รูปที่ 20



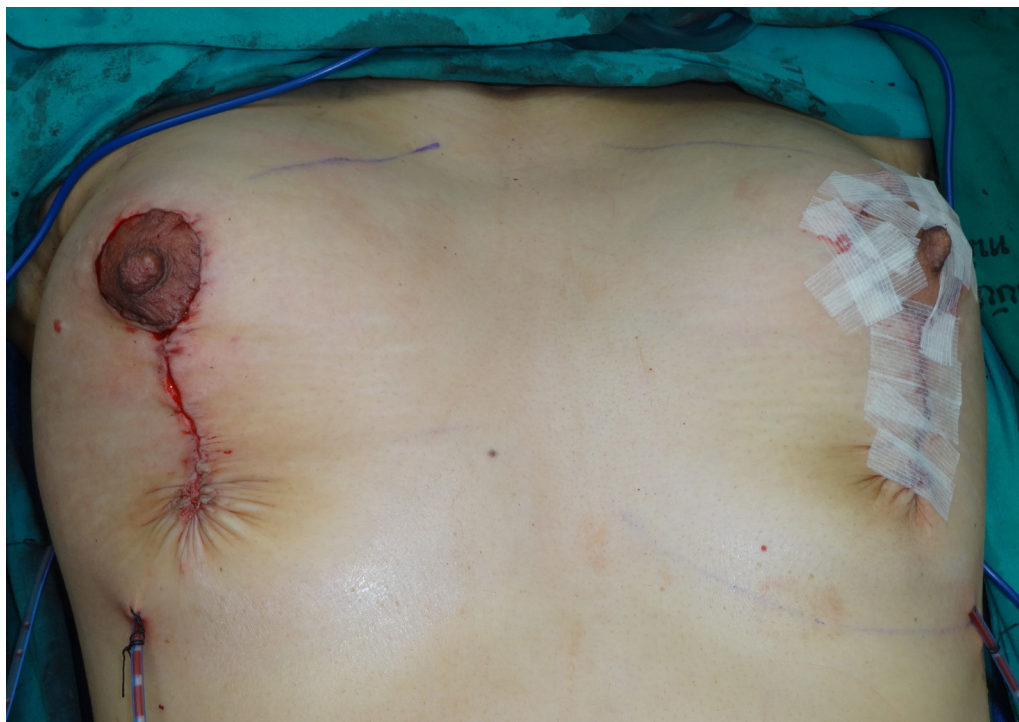រូបភាព 21



រូបភាព 22



ပုံ ၂၃

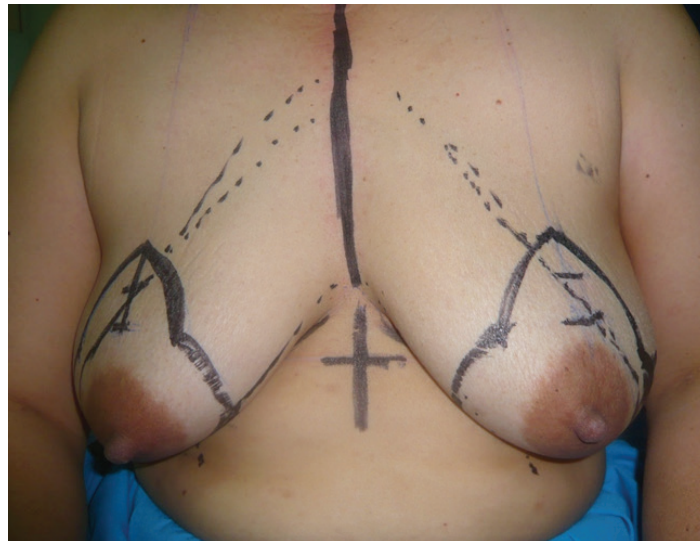

ပုံ ၂၄

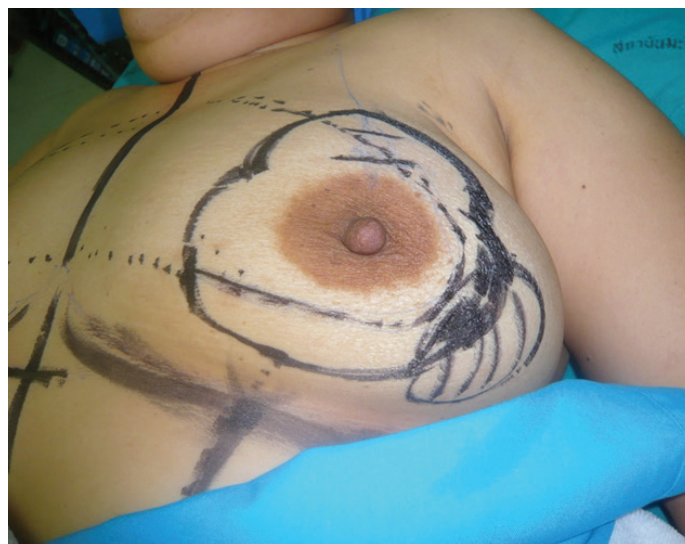ပုံ ၂၀-၂၄ Pedicle insertion and breast shaping

## ตัวอย่างผู้ป่วย 2

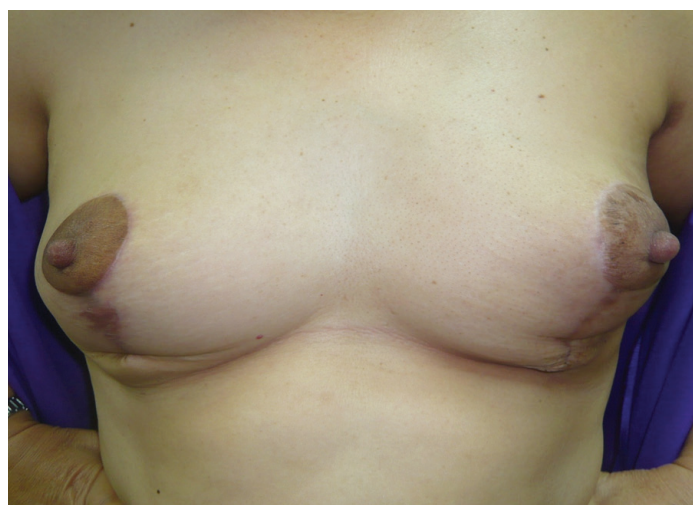มะเร็งเต้านม ข้างซ้าย ก่อนผ่าตัด



รูปที่ 25



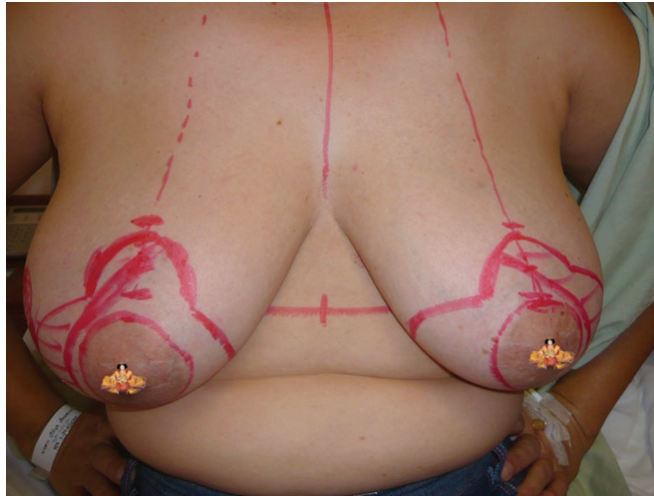รูปที่ 26



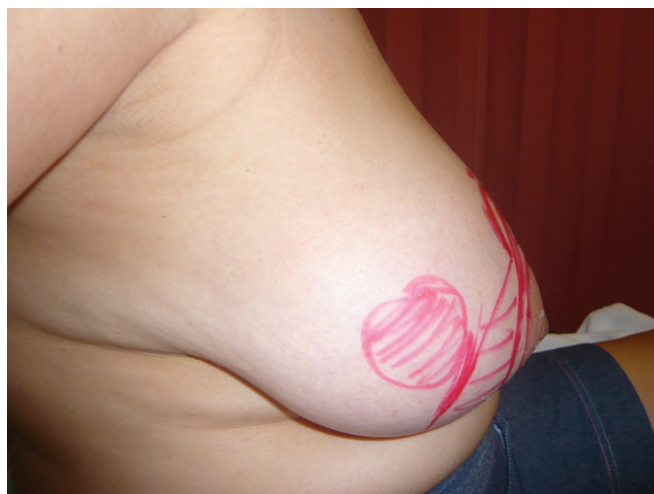รูปที่ 27 ผู้ป่วยหลังผ่าตัด 6 เดือน

ตัวอย่างผู้ป่วย 3

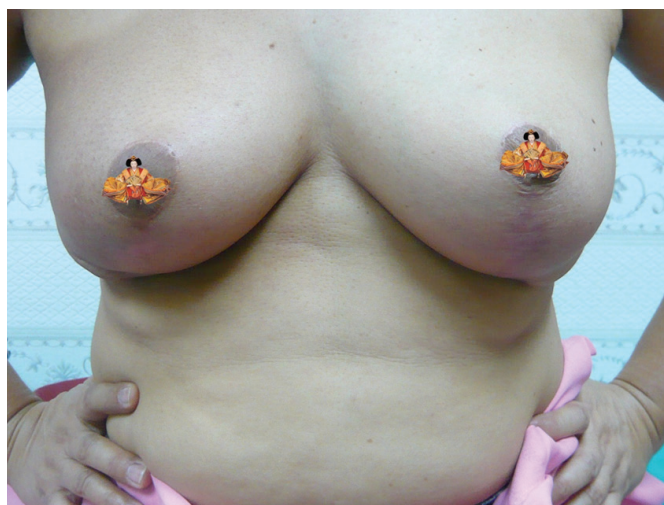มะเร็งเต้านม ข้างขวา ก่อนผ่าตัด



รูปที่ 28



รูปที่ 29



รูปที่ 30 ผู้ป่วยหลังผ่าตัด 7 เดือน

### เอกสารอ้างอิง

1. Elizabeth J. Hall-Findlay FF. Medial or Lateral Pedicle Vertical Breast Reduction (Hall-Findlay or Snowman Technique).vienna Austria: Springer-Verlag/Wien; 2010. 61-70 p.
2. Hall-Findlay EJ. A simplified vertical reduction mammoplasty: shortening the learning curve. Plastic and reconstructive surgery.1999;104(3):748-59; discussion 60-3.
3. Hall-Findlay EJ. Pedicles in vertical breast reduction and mastopexy.Clinics in plastic surgery.2002; 29(3):379-91.
4. Hall-Findlay EJ. Vertical breast reduction with a medially-based pedicle.Aesthetic surgery journal / the American Society for Aesthetic Plastic surgery.2002;22(2):185-94.
5. Hall-Findlay EJ. Vertical breast reduction.Seminars in plastic surgery.2004;18(3):211-24.
6. Hall-Findlay EJ. vertical breast reduction using the superomedial pedicle: Lippincott Williams & Wilkins; 2006 1517 p.
7. Jessica Lai HM, Lam T. A mathematical design in creating the new nipple-areolar complex in vertical mammoplasty.Plastic and reconstructive surgery Global open.2014;2(7):e177.

## Periareolar Benelli Mastopexy and Reduction: The “Round Block”

นายแพทย์ชนินทร์ อภิภาณิษฐ์

### ข้อบ่งชี้ (Indication)

เหมาะสมสำหรับผู้ป่วยอายุน้อยที่มี Moderate ptosis หรือ hypertrophy โดยที่ผิวหนังของผู้ป่วยยังมีคุณภาพและการยึดหยุ่นที่ดีเนื้อเต้านมยังดูกระชับ เนื่องจากผู้ป่วยกลุ่มนี้จะมีแนวโน้มที่จะเป็น hypertrophic scar ได้ง่ายการทำ round block จะจำกัดขนาดแผลเป็นได้<sup>(1)</sup>

### ข้อห้าม (Contraindication)

ศัลยแพทย์ควรระมัดระวังในผู้ป่วยที่มีเต้านมขนาดใหญ่ น้ำหนักตัวมากเกินไป อายุมาก และสูบบุหรี่

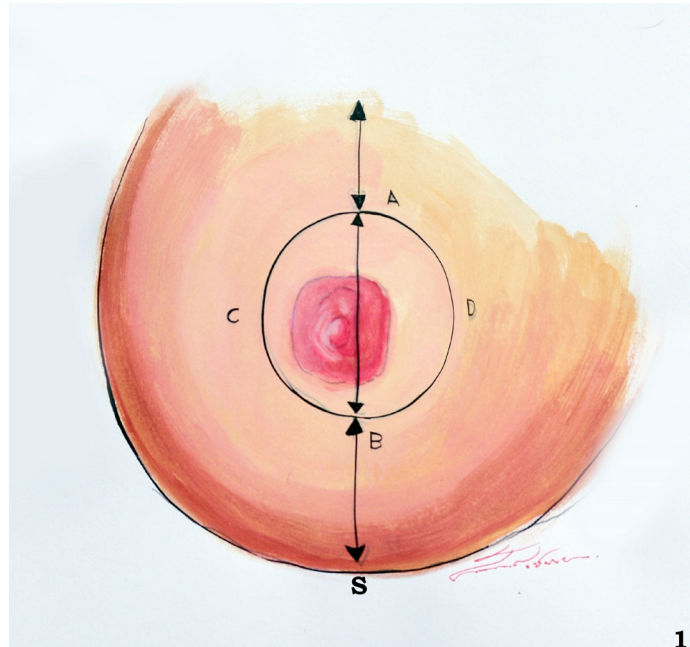
รูปร่างลักษณะของเต้านมควรนำมาพิจารณาด้วย เต้านมที่เป็น tubular shape จะเหมาะสมกับวิธีนี้ แต่ถ้าเต้านมขนาดใหญ่มากจะทำได้ยาก<sup>(1)</sup>

### Surgical technique

#### STEP 1 : PLANNING AND MARKING

การตรวจความสมดุลของเต้านม 2 ข้างควรทำในขณะที่ผู้ป่วยยืนห่างจากแพทย์ประมาณ 3-6 ฟุต ควรลากเส้น meridian เป็นอันดับแรกในขณะที่ผู้ป่วยยืนในส่วนล่างของเส้น meridian ควรเขียนในขณะที่ผู้ป่วยนอน เส้น meridian ที่ถูกต้องมักจะอยู่ median ต่อเส้น meridian ของ ptosis breast และไม่จำเป็นต้องผ่าน ptosis nipple เส้น meridian point

Nipple จะอยู่ที่จุดที่ เส้น meridian ตัดกับ inframammary crease จุด A จะถูก marked 2 เซนติเมตร เหนือ nipple บนเส้น meridian โดยอีกข้างจะ mark ตำแหน่งโดยการวัดจาก sternal notch



รูปที่ 1 skin marking ควอดรียนเป็น quadrant ก่อน point ต่างๆ ดูในคำบรรยาย

Point S คือจุดที่ เส้น meridian ตัดกับ inframammary crease หรือประมาณ 10 เซนติเมตร จาก midline

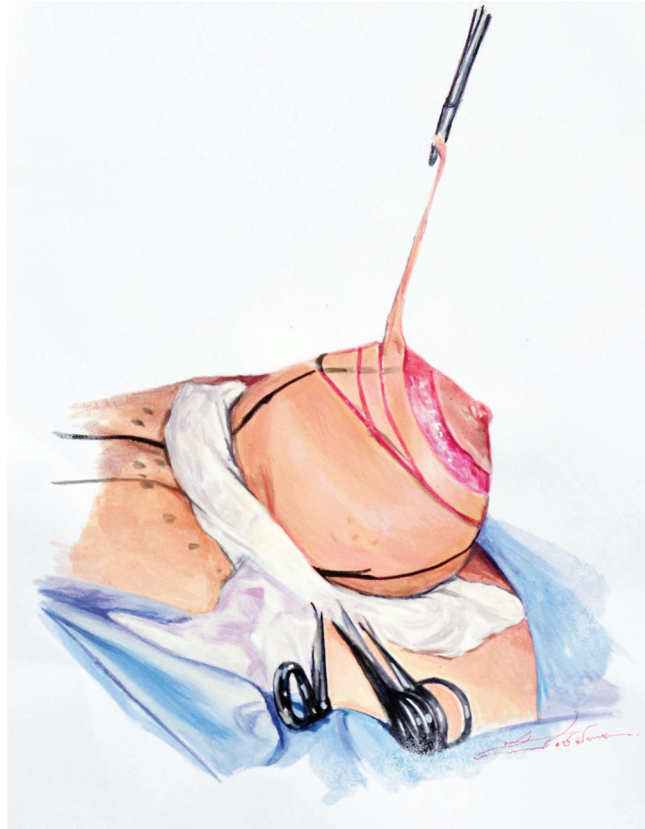
ส่วนจุด B จะเป็นขอบล่างของ areolar จะอยู่บน เส้น meridian จะได้จากการประเมินการ ตัดผิวหนังที่เกินออก โดยทั่วไป BS จะประมาณ 5-12 เซนติเมตร แล้วแต่ขนาดเต้านมของผู้ป่วย โดยทั่วไป จะกะให้เหลือพอไม่ให้เกิด tension ที่ผิวหนัง ส่วนจุด C, D จะ mark โดยการกะประมาณการใช้เส้น meridian เป็นหลักแล้วกะให้สมดุล และดึงจุด C, D มาที่ขอบ areolar โดยไม่ให้เกิดความตึง จากนั้นก็ ลากทุกจุดเข้าหากันจะได้รูปร่างกลมควรตรวจสอบความสมดุลในทำขึ้นอีกครั้ง และถ่ายรูปไว้

### STEP 2: PREPARATION

ผู้ป่วยจะถูกเตรียมโดยจัดทำผู้ป่วย โดยให้ 2 แชนติดล่ำตัวและฉีด 2% xylocaine with adrenaline 20 cc dilute ใน normal saline 1000 cc. ฉีด subcutaneous บริเวณรอบ areolar บริเวณ ที่จะทำ de-epithelization

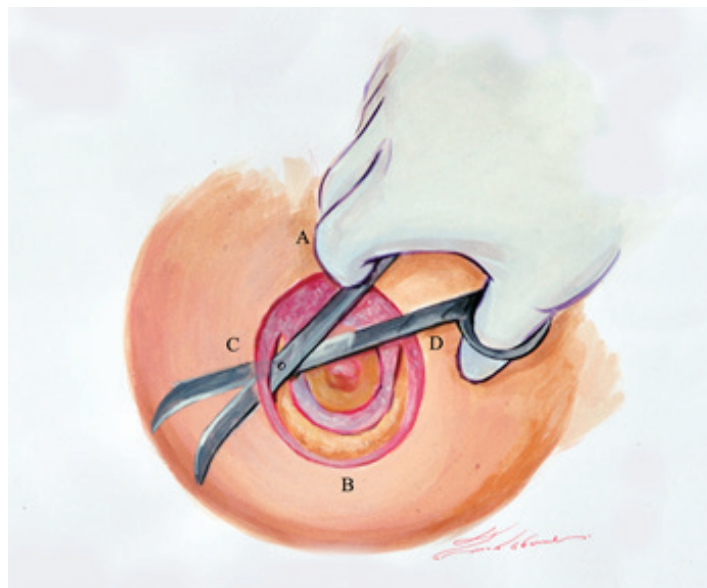### STEP 3: INCISION AND DISSECTION

De-epithelization บริเวณรอบ areolar ตามที่ mark เอาไว้ โดยให้ areolar มีขนาดเส้นผ่าศูนย์กลางใหญ่กว่าที่ต้องการประมาณ 1 เซนติเมตร เพื่อป้องกันการยึดหดหลังจากนั้น



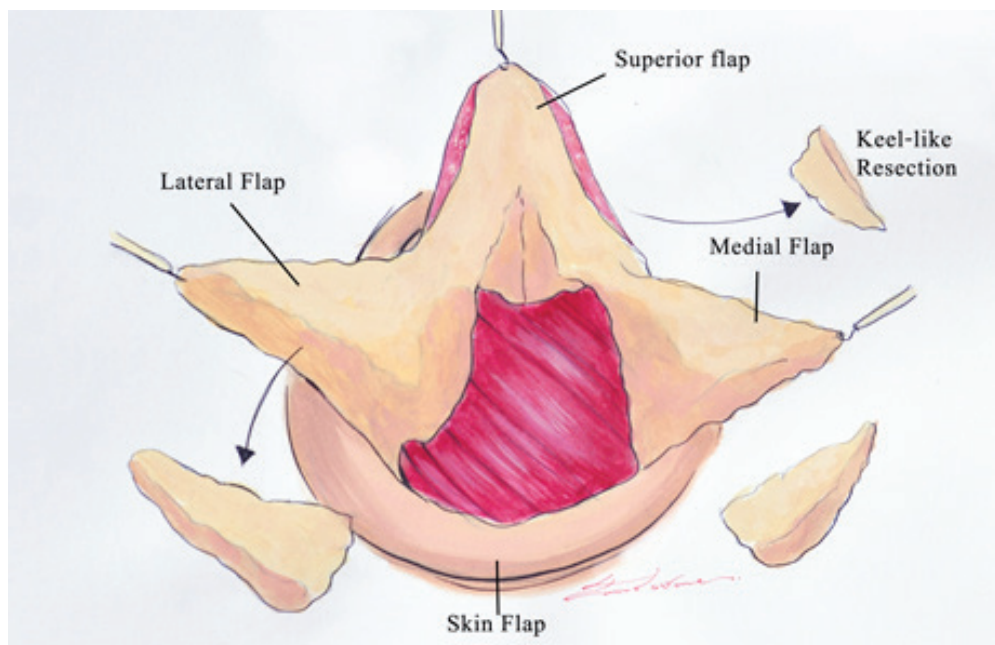
รูปที่ 2 De-epithelization

Incision จะทำที่ de-epithelized dermis จาก 2-10 นาฬิกา โดยเหลือขอบห่างขอบผิวไว้ 1 เซนติเมตร จากนั้นก็ dissect ใต้ผิวหนังโดยระวังเรื่อง blood supply ด้วย จะ dissect จนถึง inframammary fold ระวังบริเวณ upper outer quadrant จะต้อง dissect ตื้นหน่อยเพราะต้องระวัง เส้นเลือดที่มาจาก lateral thoracic artery



รูปที่ 3 Incision จะทำที่ de-epithelized dermis จาก 2-10 นาฬิกา

จากนั้นเราก็มาเปิด glandular tissue ใต้ต่อ areolar โดยให้ขอบของ incision ห่างจาก ขอบล่างของ areolar ประมาณ 3 เซนติเมตร เพื่อ preserve innervation และ blood supply โดยเปิด เข้าไปให้ถึง pre-pectoral space แล้วเราก็จะ dissect เฉพาะ avascular central space เราจะได้ inferior glandular flap จากนั้นเราก็ตัดแยกออกเป็น 2 ส่วนตามแนว meridian หนีต่อชั้น fascia



รูปที่ 4 The cut of glandular flap

จากนั้นเราจะได้

1. Superior dermoglandular flap supporting the areolar
2. Glandular medial flap
3. Glandular lateral flap
4. The detached skin flap

จากตอนนี้เราอาจจะตัดเนื้อเต้านมออกได้บ้างถ้าต้องการ

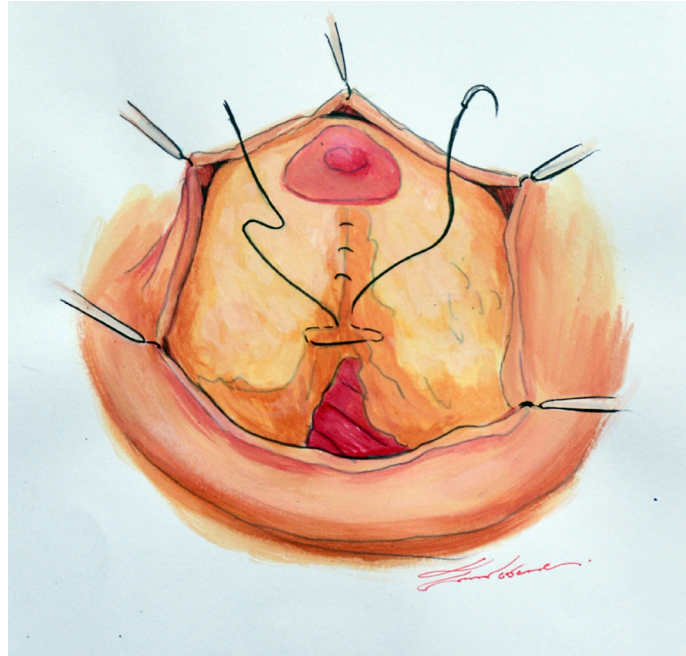
#### STEP 4: RESECTION OF GLAND

ในขั้นตอนนี้ถ้าต้องการลดขนาดเต้านมเราสามารถ dissect ได้ตามความเหมาะสมถ้าต้องการ ลดบริเวณ upper pole เราจะ dissect บริเวณใต้ต่อ Superior dermoglandular flap หรือตัดบริเวณ medial หรือ lateral flap หรือบริเวณใต้ต่อ flap นั้นแต่ก็ต้องระวังไม่ให้ไม่มีเนื้อบริเวณ lower pole เลย โดยเฉพาะด้านใน

#### STEP 5: GLANDULAR MODELING

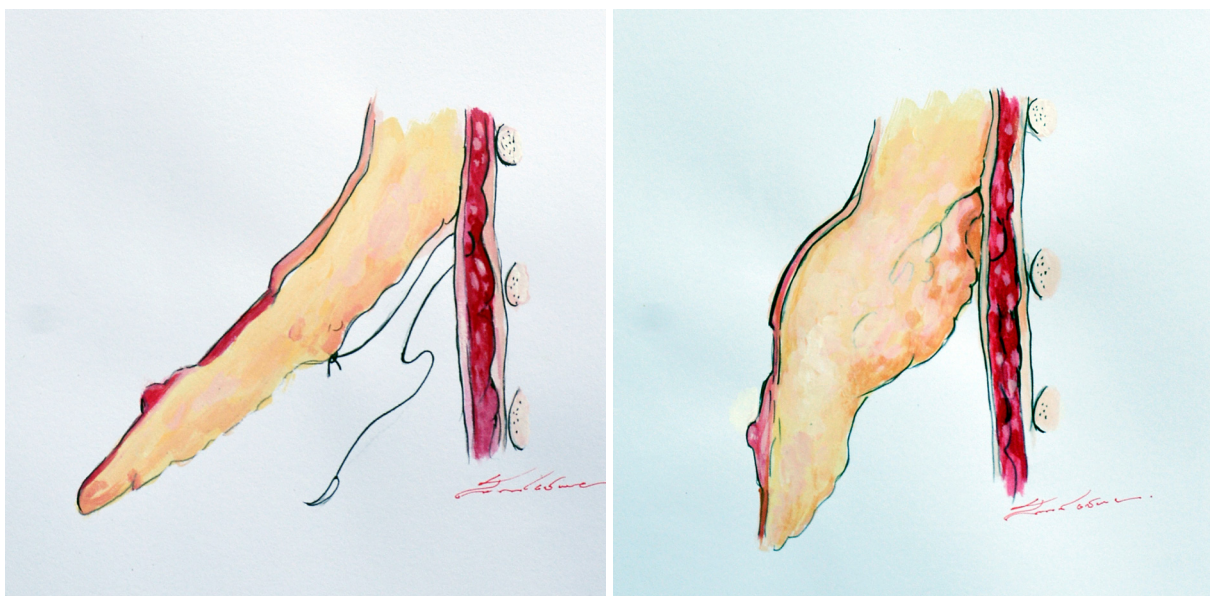
การเย็บ glandular tissue เพื่อให้ได้รูปร่างจะทำได้ต่างกันขึ้นคุณภาพของ breast tissue ของผู้ป่วยแต่ละคนที่ต่างกัน สำหรับผู้ป่วยที่มีเต้านมขนาดเล็กเราควรจะเย็บ plication invagination ของ

gland ใน meridian axis ดังภาพที่ 5 โดยไม่ต้องเลาะ gland ออกจาก pectoris fascia เพื่อป้องกันการเกิด fat necrosis แต่อย่างไรก็ตาม ถ้าผู้ป่วยที่มีเนื้อเต้านมมากก็ควรทำ criss-cross mastopexy



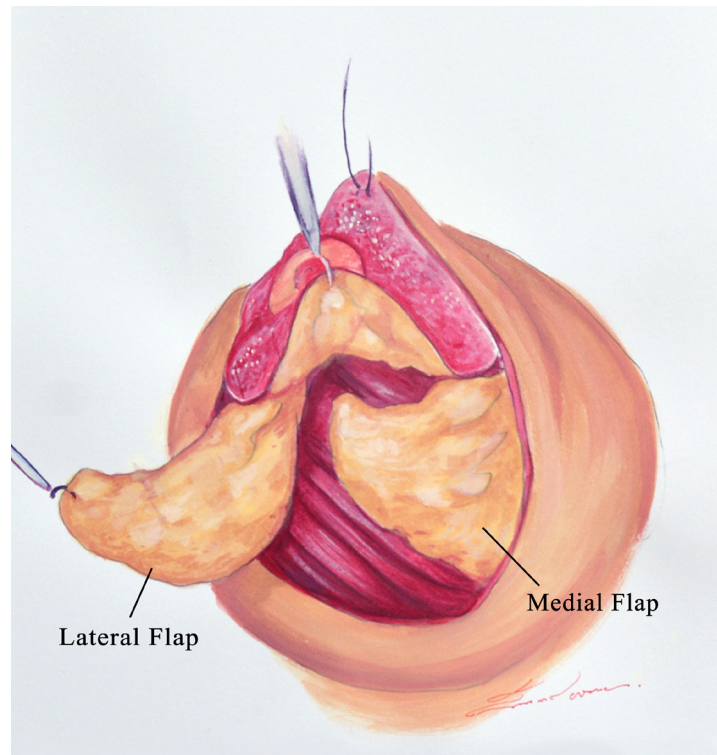
รูปที่ 5 plication invagination of the gland

ถ้า upper pole ของเต้านมมีขนาดใหญ่ อาจลดขนาดของ superior flap โดยการตัดบางส่วนของ flap (knee like reduction) ออก แต่เราจะเย็บส่วนนี้ติดกับ pectoralis muscle เพื่อให้ upper pole ของเต้านมยกขึ้นและเป็น cone shape โดยการเย็บจะทำให้รูปร่างเต้านมยกมากเกินจริงไปบ้างชั่วคราว



รูปที่ 6 elevation of the upper pole and fixation to the pectoris

ถ้า upper pole ของเต้านมมีขนาดไม่ใหญ่เราก็ไม่จำเป็นต้องตัด knee like reduction แต่แค่เย็บ flap ติดกับ pectoralis muscle เพื่อให้ upper pole ของเต้านมยกขึ้น รูปร่างเต้านมที่ยกมากเกินจริงไปบ้างชั่วคราวจะหายไป 2-3 สัปดาห์



รูปที่ 7 medial flap rotation, folding and fixation



รูปที่ 8 the lateral flap is cross over the medial flap

ส่วนบริเวณฐานล่างของเต้านมอาจลดลงได้จากการเย็บไขว้กันของ 2 flap เพื่อลดการหย่อนคล้อยของเต้านม เราจะนิยมเย็บ lateral flap เหนือ medial flap เพื่อให้นมเข้ามาทาง median โดยทั่วไปควรเย็บบริเวณใต้ต่อ areola เพื่อสร้าง cone shape

#### STEP 6: THE DERMAL WINDOW FOR AREOLA FIXATION

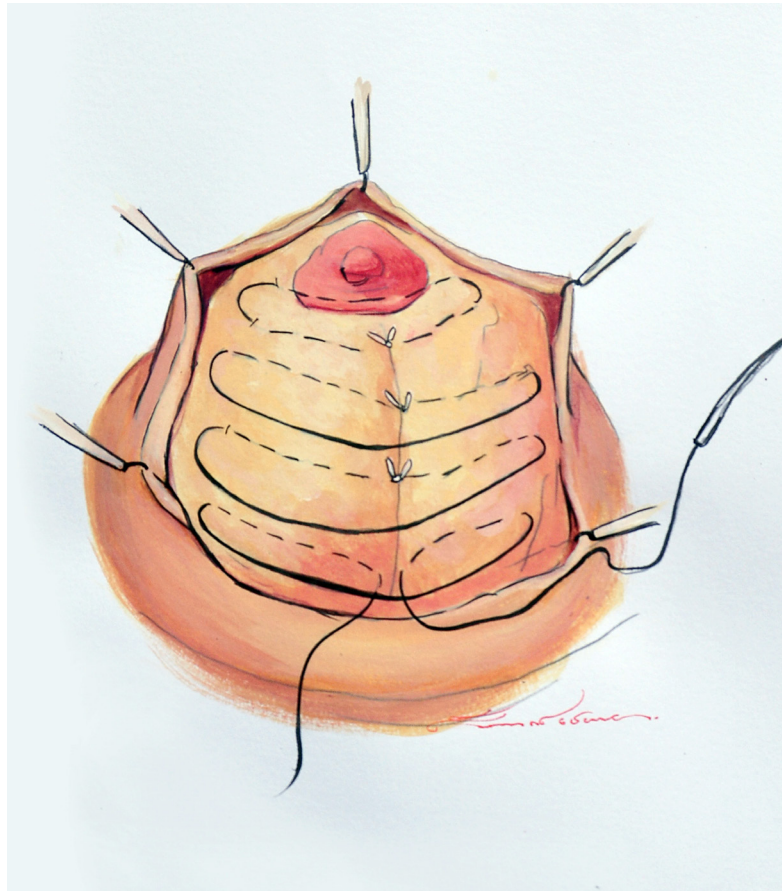
การทำ the dermal window โดยเปิดชั้น dermis 0.5 เซนติเมตร จากขอบยาว 1 เซนติเมตร จากช่องนี้เราก็สร้าง subdermal pocket ที่เราจะเย็บขอบบนของ areola



รูปที่ 9 THE DERMAL WINDOW FOR AREOLA FIXATION

#### STEP 7: THE FULL BREAST LACING


รูปทรงที่เหมาะสมที่ต้องการคือ ตำแหน่งของ areolar ต้องอยู่ที่ยอดของ cone ของ gland และยังคงสภาพนี้ต่อไปอีก ดังนั้นการทำให้ glandular tissue เป็นรูป cone ต้องใช้ braided polyester 2/0 สอดดังภาพเป็น inverted stitches ความตึงปานกลางเพื่อให้เกิดเป็น cone แต่ไม่ตึงจนเกินไปจะทำให้เป็น fat necrosis



รูปที่ 10 THE FULL BREAST LACING

**STEP 8: ROUND BLOCK CERCLAGE STITCH**

ขั้นตอนนี้คือการเย็บ purse-string ผิวหนังรอบ areolar ซึ่งจำเป็นต้อง free ผิวหนังจากเนื้อเยื่อใต้ต่อผิวหนังนั้นแล้ว โดยทั่วไปจะใช้ mersilene 2/0 เย็บผิวหนัง 0.5 เซนติเมตร ห่างจากขอบผิวหนังดังกล่าว ควรจัดจีบของผิวหนังให้กระจายให้สม่ำเสมอ รอยจีบนี้จะก่อให้เกิดแผลเป็นที่ทำให้รอบ areolar ไม่คมจนเกินไปดูเป็นธรรมชาติกว่า



รูปที่ 11 ROUND BLOCK CERCLAGE STITCH

**STEP 9: REGULATION OF AREOLA PROJECTION**

การเย็บ conization of gland มีความสำคัญมากในการทำให้เกิด anterior projection ของ areola นอกจากนี้เราอาจเสริมด้วยวิธีต่างๆ คือ

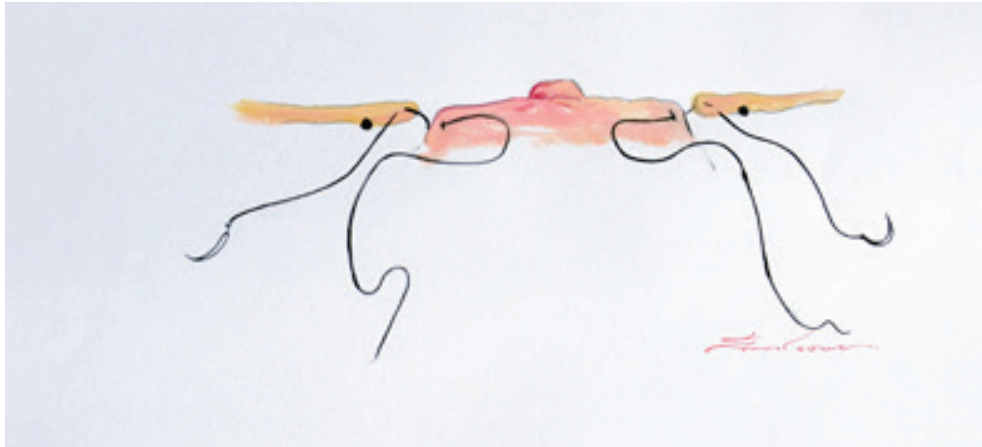
1. full breast lacing transareolar first stitch ดังรูปที่ 11 ทำหลัง glandular modeling (step 7)
2. Inverted dermoareolar stitches เป็น stitch ที่สำคัญที่ทำให้เกิด anterior protrusion จาก round block cerclage นอกจากนี้ยังช่วยให้การกระจายของจีบของผิวหนังเป็นไปอย่างสม่ำเสมอ รอบ areola ดังรูปที่ 13
3. Diametric transareolar U points จะใช้ในบางรายในการควบคุมทำให้เกิดวงกลมของ areola ในรายที่มี areola บิดเบี้ยวไป

**STEP 10: THE SKIN COMPENSATION SUTURE**


เนื่องจากวงรอบผิวหนังจะมีขนาดใหญ่กว่า areola เราอาจต้องเย็บผิวหนังคำใหญ่แบบ horizontal stitches กับ areola แบบ vertical stitches เพื่อให้เกิด superficial pleats โดยใช้ absorbable material (vicryl4/0)

**STEP 11: THE DRESSING AND POSTOPERATIVE CARE**

การทำแผลเราอาจทำแผลเป็น wet compress ที่ areola และ dry compress ที่ skin flap หรืออาจวางเป็น vacuum drain ก็ได้



**รูปที่ 12** Inverted dermoareolar stitches ช่วยให้ areolar ชูขึ้นขึ้นเหนือ round block cerclage และช่วยกระจายรอยฉีกให้กระจายอย่างสม่ำเสมอรอบ areola



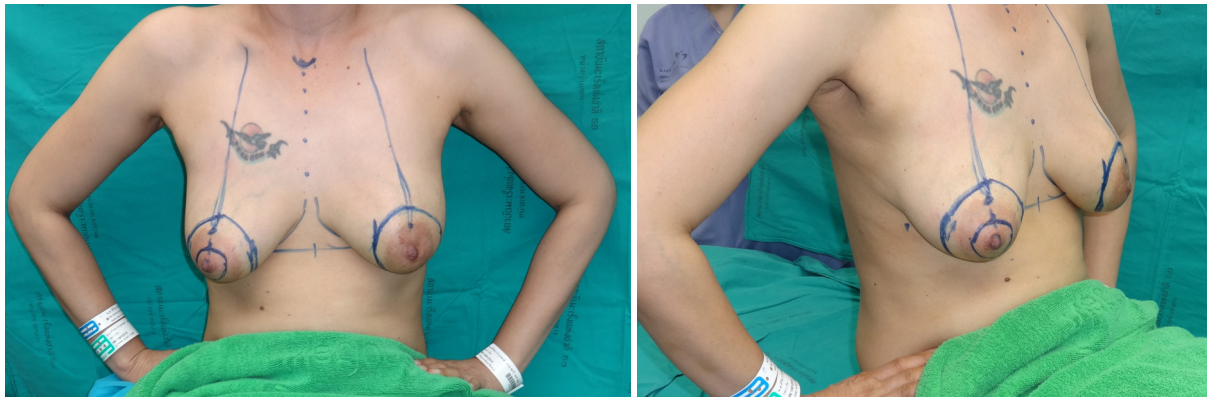
**รูปที่ 13** Diametric transareolar U points จะช่วยป้องกันไม่ให้นมปูดนูนเกินไปและอาจช่วยให้ areola เป็นรูปทรงกลม

**ภาวะแทรกซ้อน**

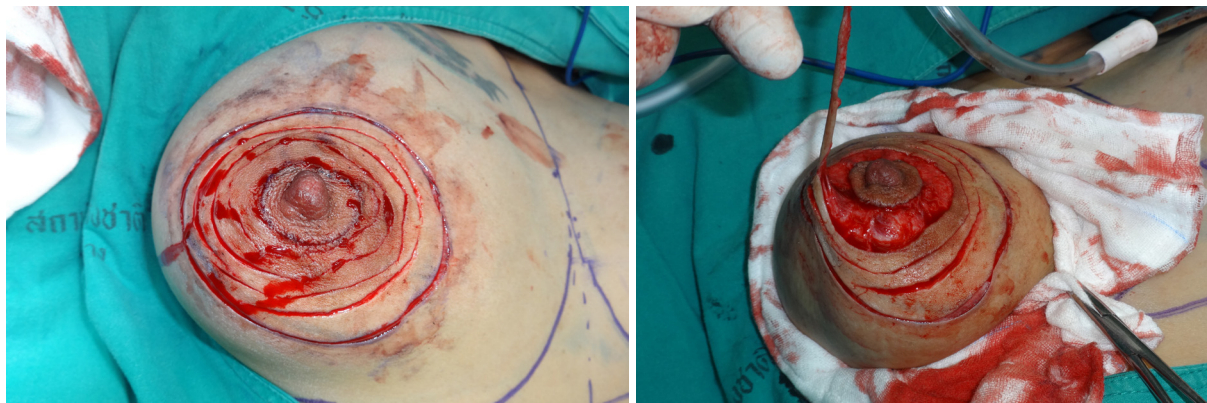
เกิดได้เหมือนการผ่าตัดทั่วไปเช่น Hematoma, seroma, infections, cystosteatonecrosis, skin flap partial necrosis, hypertrophic scar

**ตัวอย่างผู้ป่วย 1**

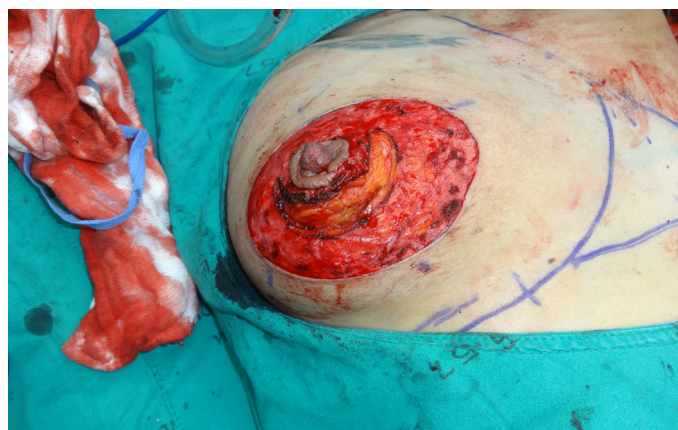ผู้ป่วยหญิงไทย มะเร็งเต้านมข้างซ้าย มาทำผ่าตัด Lt. skin sparing mastectomy and TRAM Flap reconstruction and Rt. Periareolar Benelli Mastopexy



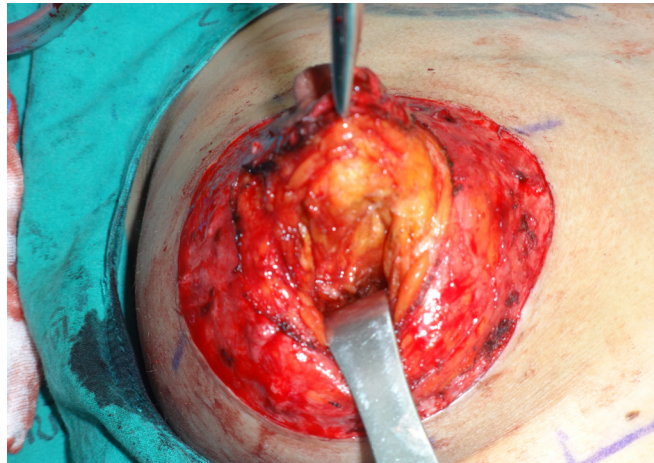
รูปที่ 14 -15 marking ก่อนผ่าตัด เต้านมขวาทำ round block และซ้าย plan ทำ SSM and TRAM flap



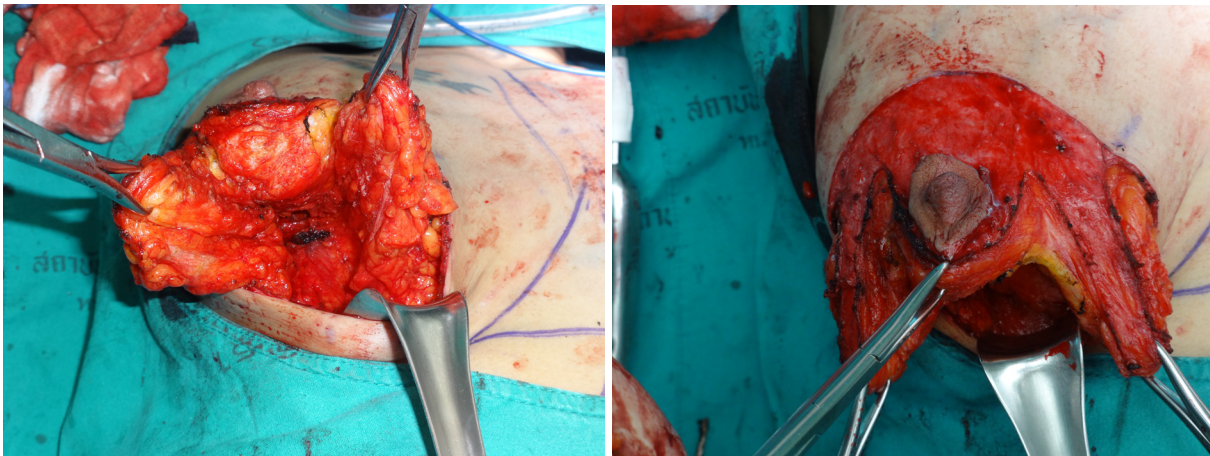
รูปที่ 16-17 de-epithelization SOU areola



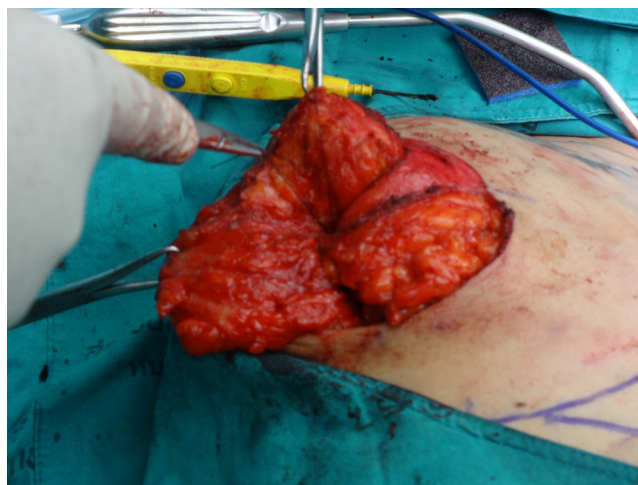
รูปที่ 18 Incision จะทำที่ de-epithelized dermis จาก 2-10 นาฬิกา โดยเหลือขอบห่างขอบหัวไว้ 1 เซนติเมตร จากนั้นก็ dissect ได้ผิวหนัง จนถึง inframammary fold



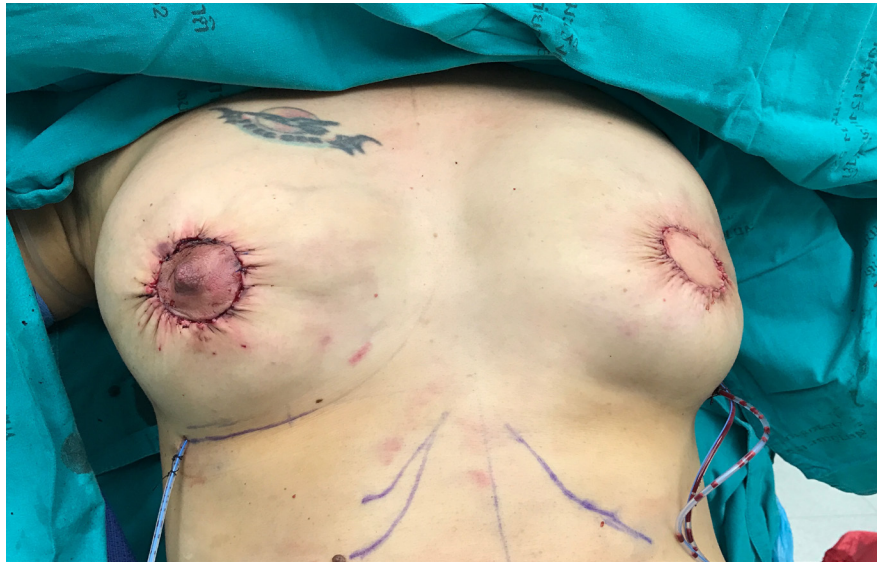**รูปที่ 19** เปิด glandular tissue ใต้ต่อ areolar โดยให้ขอบของ incision ห่างจากขอบล่างของ areolar ประมาณ 3 เซนติเมตร เพื่อ preserve innervation และ blood supply โดยเปิดเข้าไปให้ถึง pre-pectoral space แล้วเราก็จะ dissect เฉพาะ avascular central space เราจะได้ inferior glandular flap



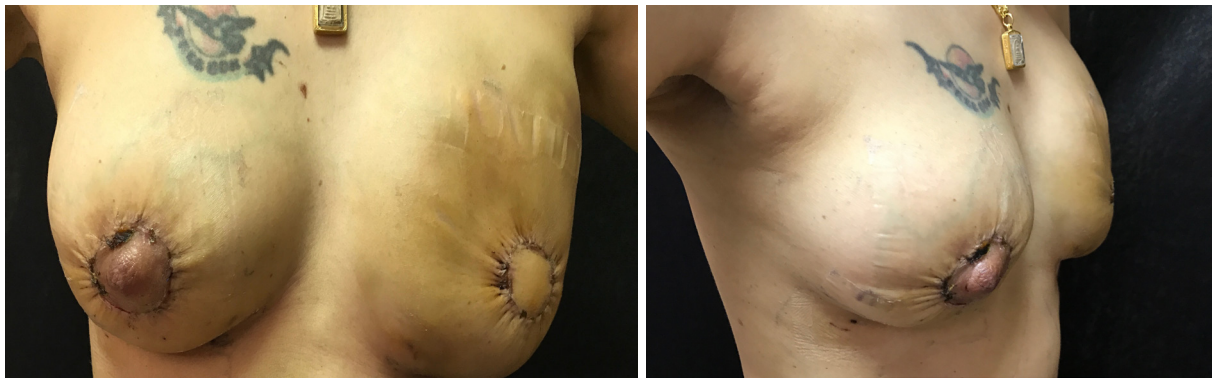**รูปที่ 20-21** inferior glandular flap แยกเป็น 2 ส่วน ได้ 1. Superior dermoglandular flap supporting the areolar 2. Glandular medial flap 3. Glandular lateral flap 4. The detached skin flap



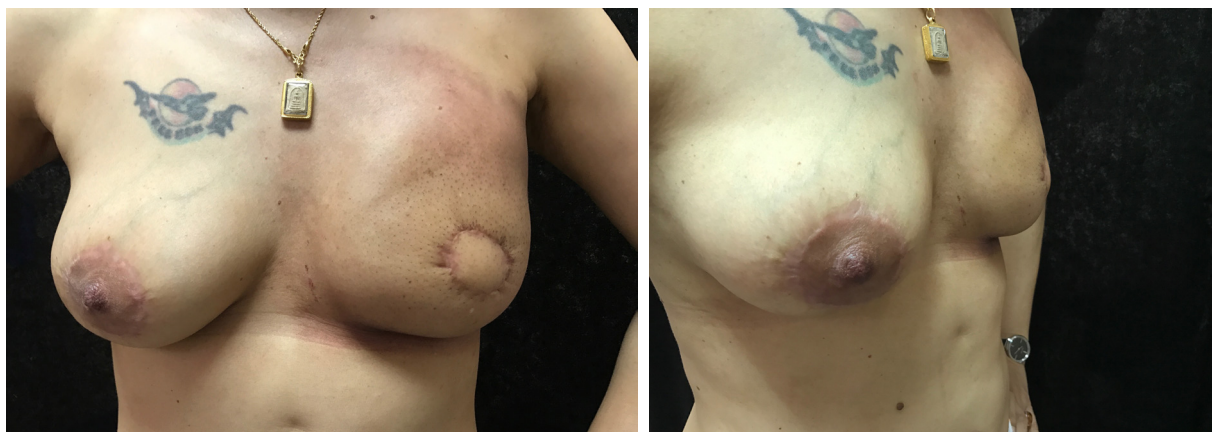**รูปที่ 22** GLANDULAR MODELING



รูปที่ 23 ROUND BLOCK CERCLAGE STITCH



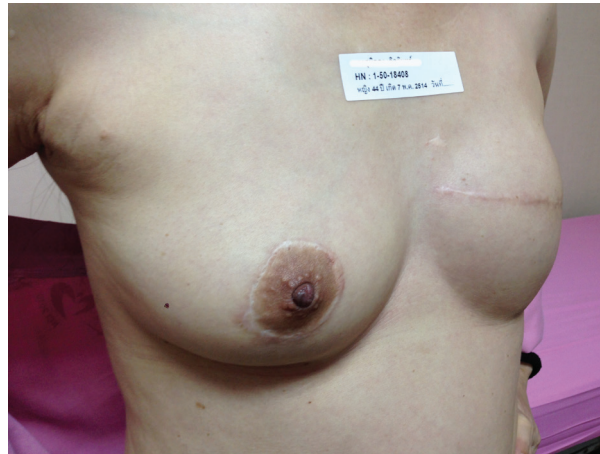รูปที่ 24-25 หลังผ่าตัด 1 สัปดาห์



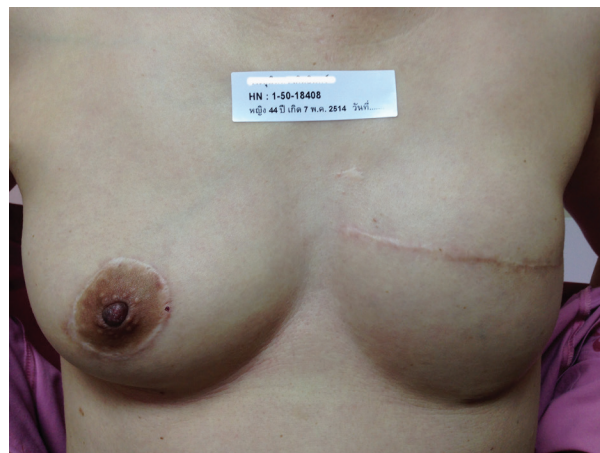รูปที่ 26-27 หลังผ่าตัด 3 เดือน

**ตัวอย่างผู้ป่วย 2**

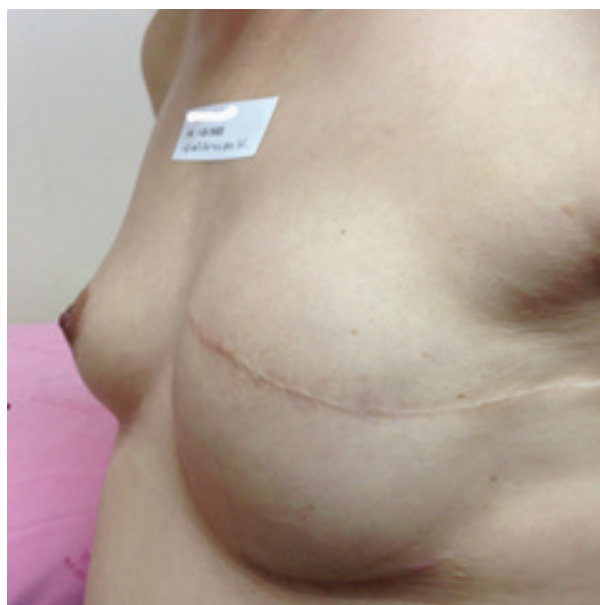ผู้ป่วยหญิงไทย อายุ 44 ปี มาทำ delay reconstruction with prosthesis left breast และ  
ทำ round block mastopexy right breast



รูปที่ 28



รูปที่ 29



รูปที่ 30

เอกสารอ้างอิง

1. Benelli LC. periarolalar benelli Mastopexy and reduction: "round block ". 2 ed: Lippincort William&wilkins; 2006. 1517 p.
2. Benelli LC. Periareolar Benelli Mastopexy and Reduction: The "Round Block". 3 ed. china: Lippincott Williams & Wilkins; 2011. 1561 p.

## Batwing Technique

แพทย์หญิงวิภาวี สรรพสิทธิ์วงศ์

ในปัจจุบัน การผ่าตัดรักษามะเร็งเต้านมโดยการผ่าตัดแบบสงวนเต้านมมีข้อจำกัดที่น้อยลง ด้วยการใช้เทคนิคทางด้านศัลยกรรมตกแต่ง (oncoplastic surgery) มาช่วยทำให้ผลลัพธ์ทางด้านความงามดีขึ้นโดยไม่ลดประสิทธิภาพของการรักษาโรคมะเร็ง การเลือกเทคนิคที่จะนำมาใช้ขึ้นกับปัจจัยหลายอย่าง เช่น ขนาดและตำแหน่งของก้อนมะเร็ง ขนาดและความหย่อนคล้อยของเต้านมผู้ป่วย รวมถึงต้องพิจารณาปัจจัยเสี่ยงในการผ่าตัดและเกิดภาวะแทรกซ้อนของตัวผู้ป่วยด้วย ในบทความนี้จะกล่าวถึง Batwing Technique ซึ่งเป็นอีกเทคนิคหนึ่งซึ่งสามารถทำได้ง่าย รวดเร็ว และไม่เพิ่มภาวะแทรกซ้อนจากการผ่าตัดให้ผู้ป่วย

Batwing Technique เหมาะกับเนื้องอกที่อยู่บริเวณด้านบนของเต้านมใกล้กับบริเวณลานหัวนม<sup>(1)</sup> หรืออาจใช้กับเนื้องอกที่อยู่ใต้ต่อหัวนมได้เช่นกัน<sup>(2)</sup> โดยการผ่าตัดสามารถทำได้โดยไม่เพิ่มระยะเวลาการผ่าตัดมากนักจึงสามารถทำได้ในผู้ป่วยสูงอายุที่ต้องการหลีกเลี่ยงการผ่าตัดที่ใช้ระยะเวลานาน เทคนิคนี้สามารถกระทำได้ในก้อนเนื้องอกที่อยู่ติดกับผิวหนังได้<sup>(3)</sup> โดยตัดส่วนของผิวหนังที่มีการลุกลามของเนื้องอกออกไป การใช้ Batwing Technique จะทำให้ตำแหน่งของหัวนมและลานหัวนมสูงขึ้นเป็นวิธีการแก้ไขความหย่อนคล้อยของเต้านมผู้ป่วยได้ด้วย โดยอาจพิจารณาทำการผ่าตัดแก้ไขความหย่อนคล้อยในเต้านมอีกข้างไปด้วยพร้อมกัน

### ข้อบ่งชี้ (Indications)

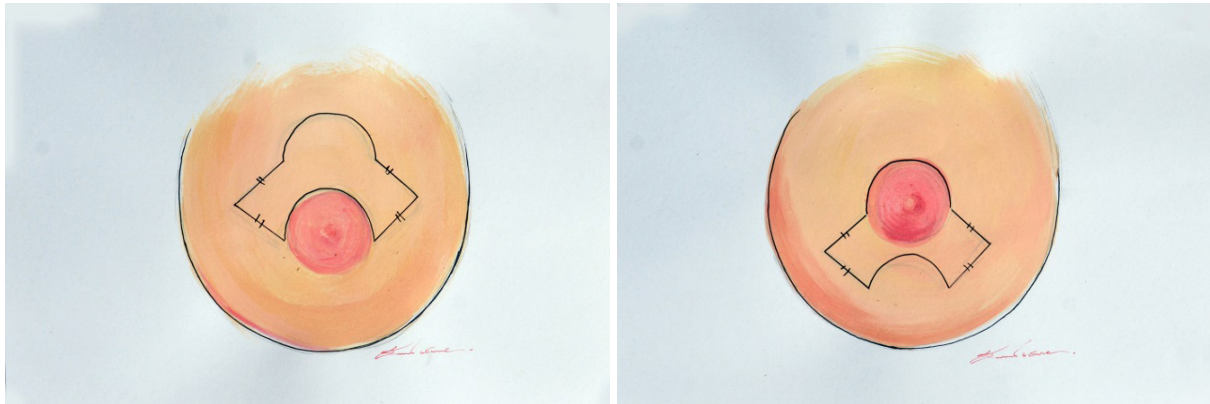
- การผ่าตัดนี้สามารถทำได้ในเต้านมทุกขนาด โดยเหมาะกับผู้ป่วยที่มีความหย่อนคล้อยของเต้านม
- ก้อนเนื้องอกที่มีขนาดเล็ก
- ก้อนเนื้องอกที่อยู่ด้านบนของเต้านมใกล้กับบริเวณลานหัวนม หรือก้อนเนื้องอกที่อยู่ใต้ลานหัวนม
- Paget's disease

### ข้อห้าม (Contraindications)

- ก้อนเนื้องอกที่มีขนาดใหญ่
- มะเร็งเต้านมชนิดอักเสบ (Inflammatory breast cancer)
- Multicentric disease
- ผู้ป่วยที่มีข้อห้ามของการทำการผ่าตัดแบบสงวนเต้านม

### การเตรียมผู้ป่วย (Preoperative drawings)

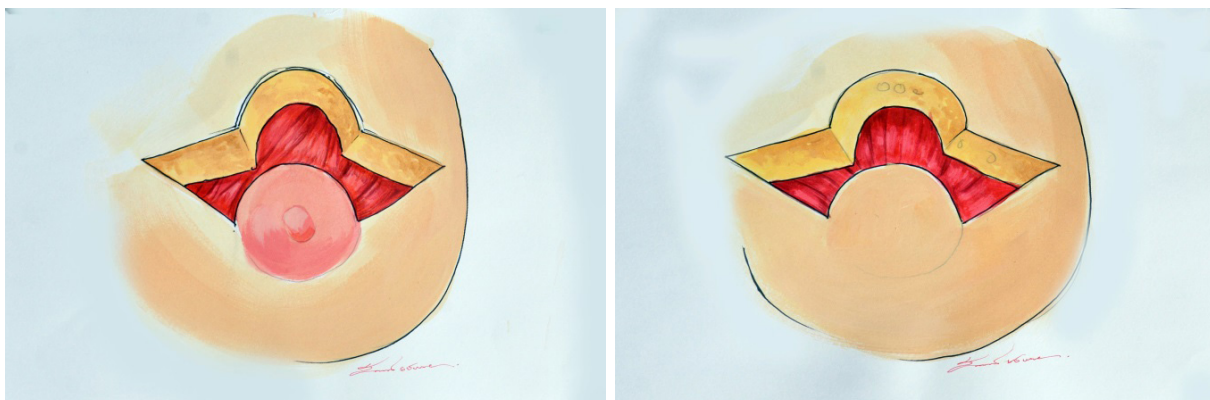
- การวาดขอบเขตบริเวณที่จะผ่าตัด อาจทำก่อนผ่าตัดในท่านั่ง หรือ ยืน หรือทำบนเตียง ผ่าตัดก็ได้
- เริ่มการวาดบริเวณผ่าตัดโดยวาดครึ่งวงกลมขนานกันสองเส้น โดยในกรณีที่เนื้องอกอยู่ด้านบนของเต้านมเส้นครึ่งวงกลมเส้นล่างจะคือขอบของลานห้วงนม (รูปที่ 1) ในขณะที่หากเป็นเนื้องอกที่ได้ลานห้วงนม เส้นครึ่งวงกลมเส้นบนจะอยู่ที่ขอบของลานห้วงนมด้านบน (รูปที่ 2)



รูปที่ 1

รูปที่ 2

- ลากเส้นปีกต่อออกไปด้านข้างของเส้นครึ่งวงกลมเป็นรูปสามเหลี่ยมโดยฐานของสามเหลี่ยม(รูปที่ 1, เส้น b) คือความสูงระหว่างเส้นครึ่งวงกลมทั้งสองเส้น (รูปที่ 1, เส้น a) และด้านข้างของสามเหลี่ยมมีความยาวเท่ากันโดยมีความยาวประมาณ 2- 4 เซนติเมตร (รูปที่ 1, เส้น c)
- เริ่มการผ่าตัดจัดทำผู้ป่วยให้อยู่ในท่านอนหงายและกางแขน 90 องศาลงแปลที่ผิวหนังตามที่วาดไว้ ตัดเนื้อเต้านมรวมถึงเนื้องอกลงไปจนถึงกล้ามเนื้อหน้าอกให้ได้ขอบเขตที่เพียงพอ (รูปที่ 3)

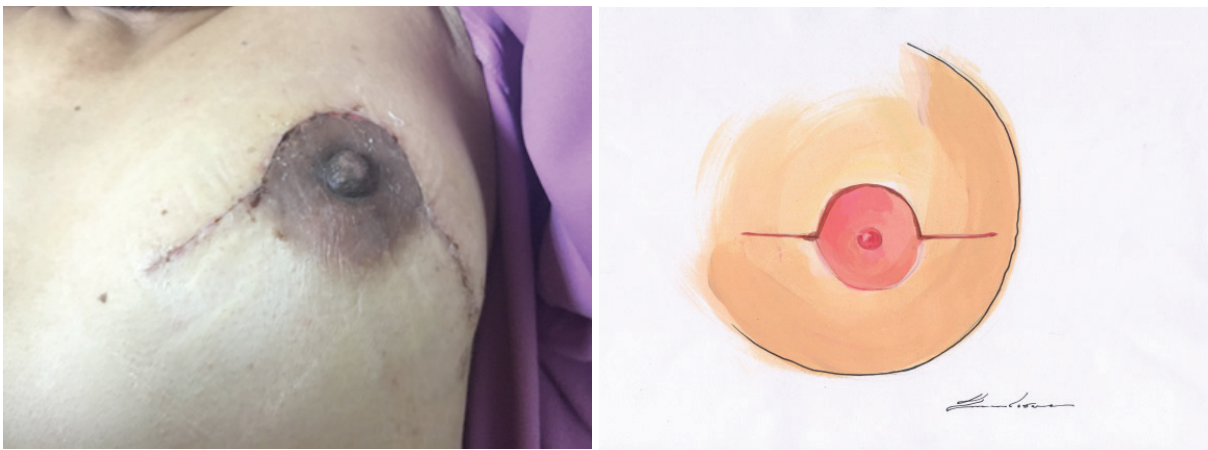


รูปที่ 3

- ส่งชิ้นเนื้อไปตรวจทางพยาธิวิทยาโดยทำเครื่องหมายบอกตำแหน่งของเนื้องอกให้ชัดเจน
- วางคัลิปโลหะเพื่อบอกขอบเขตของก้อนเนื้องอกสำหรับการรักษาด้วยการฉายรังสีต่อไป

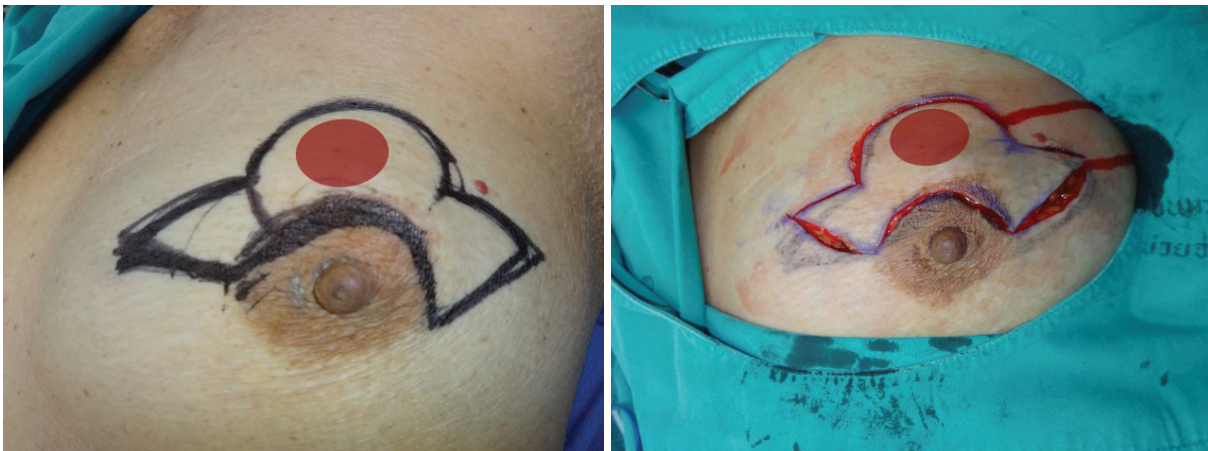
- โยกเนื้อเต้านมส่วนล่างต่อบริเวณเนื้อเต้านมที่ตัดออกซึ่งมาทดแทนโดยเย็บติดกับเนื้อเต้านมส่วนบนด้วยไหมละลาย ซึ่งจะทำให้ตำแหน่งหัวนมและลานหัวนมในกรณีที่ยังเก็บหัวนมไว้สูงขึ้น จากนั้นเย็บปิดผิวหนังด้วยไหมละลาย (รูปที่ 4)

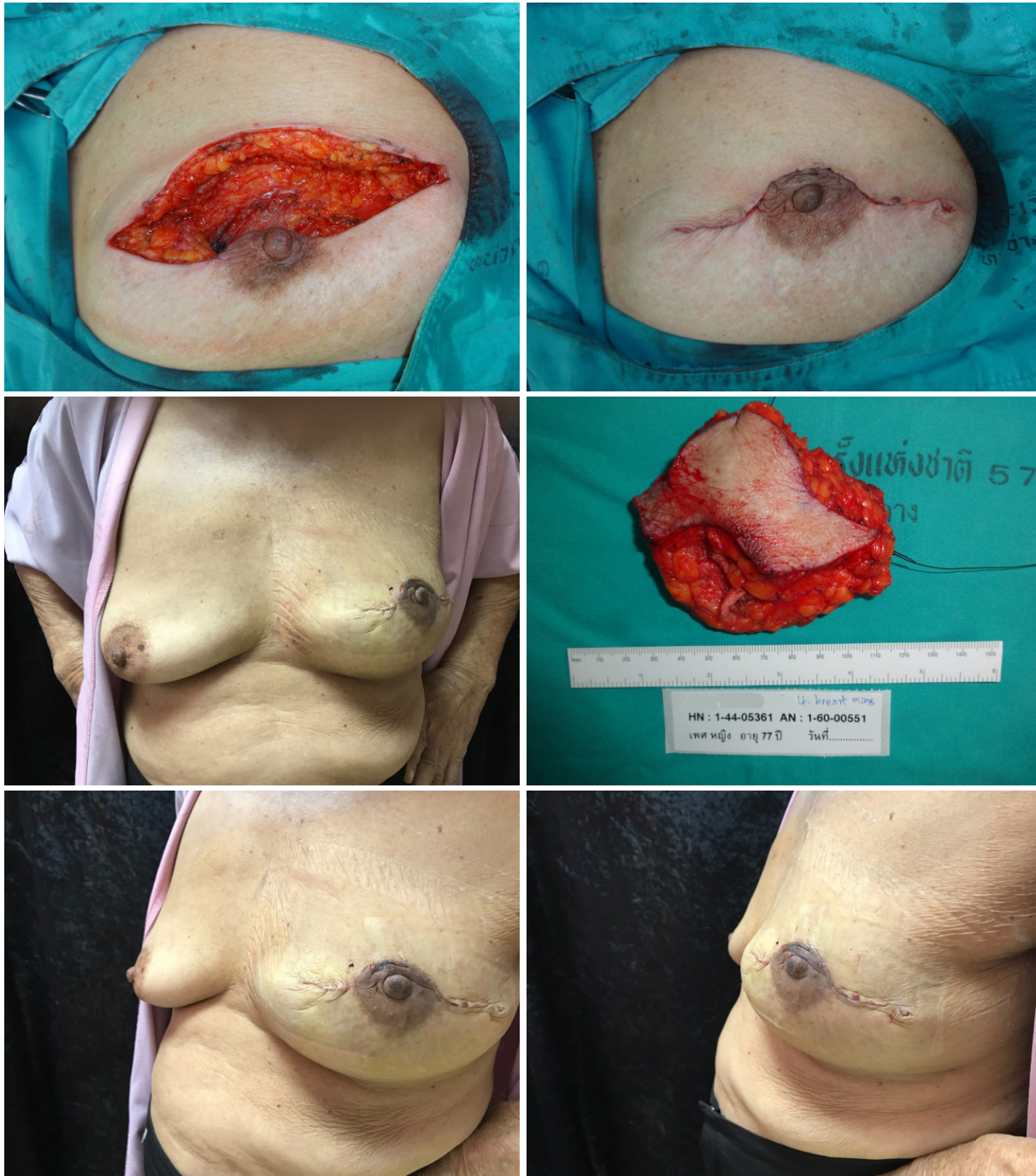การผ่าตัดด้วยเทคนิคนี้โดยทั่วไปไม่ทำให้มีการขาดเลือดของหัวนมและลานหัวนมถ้าหากไม่ทำการตัดเนื้อเยื่อบริเวณใต้ลานหัวนมออกไปด้วย เนื่องจากเลือดที่มาเลี้ยงหัวนมมาจากเนื้อเยื่อเต้านมมากกว่าจะมาจากริเวณผิวหนังรอบๆ ลานหัวนม<sup>(1)</sup> (Anderson) แต่หากชอบเขตการตัดเนื้อเยื่อเต้านมเกินถึงบริเวณใต้ลานหัวนมหัวนมอาจมีความเสี่ยงจากการขาดเลือดได้ ศัลยแพทย์จึงควรวางแผนกำหนดขอบเขตของการผ่าตัดให้ดีก่อนทำการตัดเนื้อเยื่อเต้านม เพื่อลดโอกาสเกิดภาวะแทรกซ้อน



รูปที่ 4

### ตัวอย่างผู้ป่วย





**เอกสารอ้างอิง**

1. Anderson BO, Masetti R, Silverstein MJ. Oncoplastic approaches to partial mastectomy: an overview of volume-displacement techniques. *The Lancet Oncology*. 2005 Mar;6(3):145-57. PubMed PMID: 15737831.
2. Fitzal F, Mittlboeck M, Trischler H, Krois W, Nehrer G, Deutinger M, et al. Breast-conserving therapy for centrally located breast cancer. *Annals of surgery*. 2008 Mar;247(3):470-6. PubMed PMID: 18376192.
3. Fitzal F. Batwing Technique. 2010. In: *Oncoplastic breast surgery a guide to clinical practice* [Internet]. Wien ; New York: Springer; [87-90]. Available from: <http://ezproxy.med.cornell.edu/login?url=http://dx.doi.org/10.1007/978-3-211-99317-0>.

## Immediate Reconstruction of Central Quadrantectomy Defects with a Rotation Flap – The Grisotti Technique

แพทย์หญิงวิภาวี สรรพสิทธิ์วงศ์

### หลักการ

มะเร็งเต้านมที่บริเวณส่วนกลางของเต้านมหรือใต้หัวนมพบได้บ่อยรองลงมาจากบริเวณส่วนนอกด้านบนของเต้านมซึ่งพบมะเร็งบ่อยที่สุด โดยอาจพบได้ถึงประมาณร้อยละ 29 ของมะเร็งเต้านมทั้งหมด ซึ่งในอดีตผู้ป่วยเหล่านี้จะต้องทำการตัดเต้านมออกทั้งหมด (Total Mastectomy) ในปัจจุบันการผ่าตัดรักษาแบบสงวนเต้านม (Breast conserving surgery) ได้รับการยอมรับว่ามีผลการรักษาใกล้เคียงกับการผ่าตัดเต้านมออกทั้งหมด สำหรับการทำการตัดเนื้อเต้านมส่วนกลางรวมทั้งหัวนมและลานหัวนมออกสามารถทำได้โดยใช้ Oncoplastic technique ช่วยให้ผลด้านความสวยงามดีขึ้น ในบทนี้จะกล่าวถึงการใช้ Grisotti Technique<sup>(1)</sup> ในการแก้ไขความผิดปกติที่เกิดหลังจากการทำ Central quadrantectomy

#### ข้อบ่งชี้ (Indications)

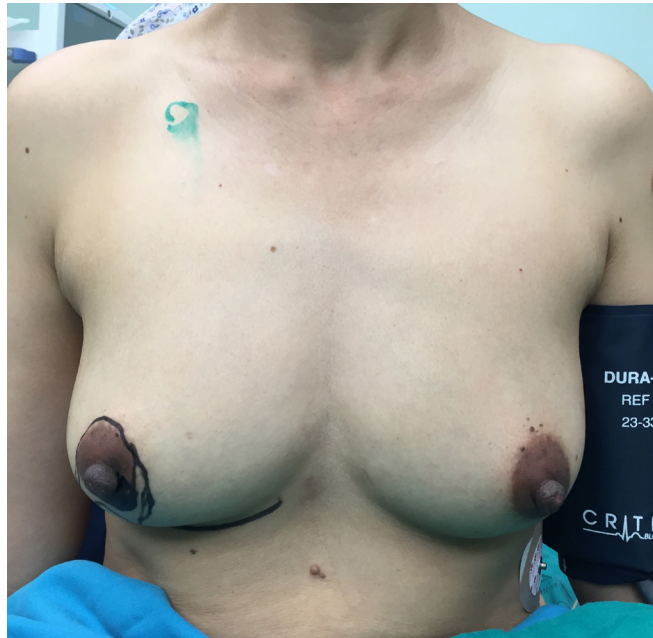- เนื้องอกเต้านมขนาดเล็กที่อยู่ใต้ต่อหัวนมและลานหัวนม
- ผู้ป่วยที่มี Ptotic breasts

#### ข้อห้าม (Contraindications)

- เนื้องอกที่มีขนาดเส้นผ่าศูนย์กลางใหญ่กว่าขนาดเส้นผ่าศูนย์กลางของลานหัวนม
- เต้านมขนาดเล็กหรือ Non-ptotic breasts
- ผู้ป่วยที่มีข้อห้ามของการทำ Breast Conserving Surgery

### ขั้นตอนการเตรียมตัวผู้ป่วยและการผ่าตัด

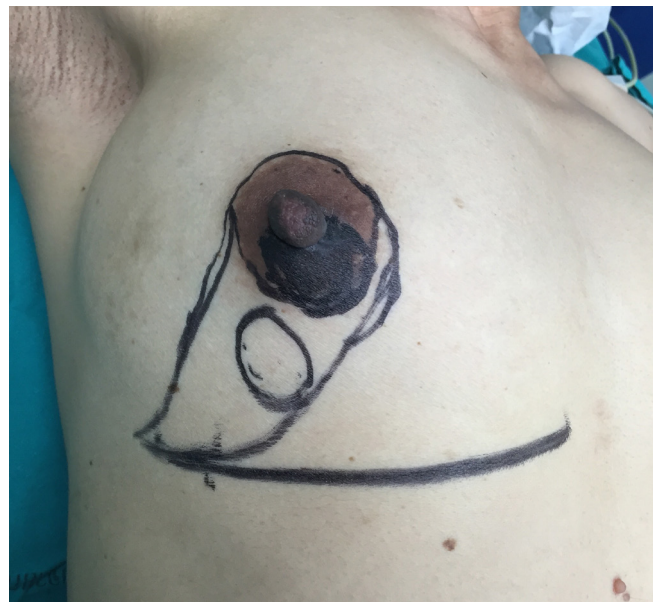- การเตรียมตัวควรกระทำในขณะที่ผู้ป่วยนั่งหรือยืน



รูปที่ 1

- วาดขอบเขตของลานห้วงมซึ่งคือบริเวณที่จะทำการผ่าตัดเนื้อเต้านมและก้อนเนื้ออกออก
- วาดวงกลมขนาดเล็กกว่าขนาดลานห้วงมที่บริเวณใต้ต่อลานห้วงมเพื่อเป็นลานห้วงมใหม่หลังจากทำการผ่าตัด (รูปที่ 2)


ลากเส้นฐานเต้านม (Inframammary fold) จากนั้น ลากเส้นโค้งจากขอบด้านในและนอกของลานห้วงมไปที่บริเวณด้านนอกของฐานเต้านมเป็นรูปคล้ายลูกน้ำ (Comma) (รูปที่ 2)



รูปที่ 2

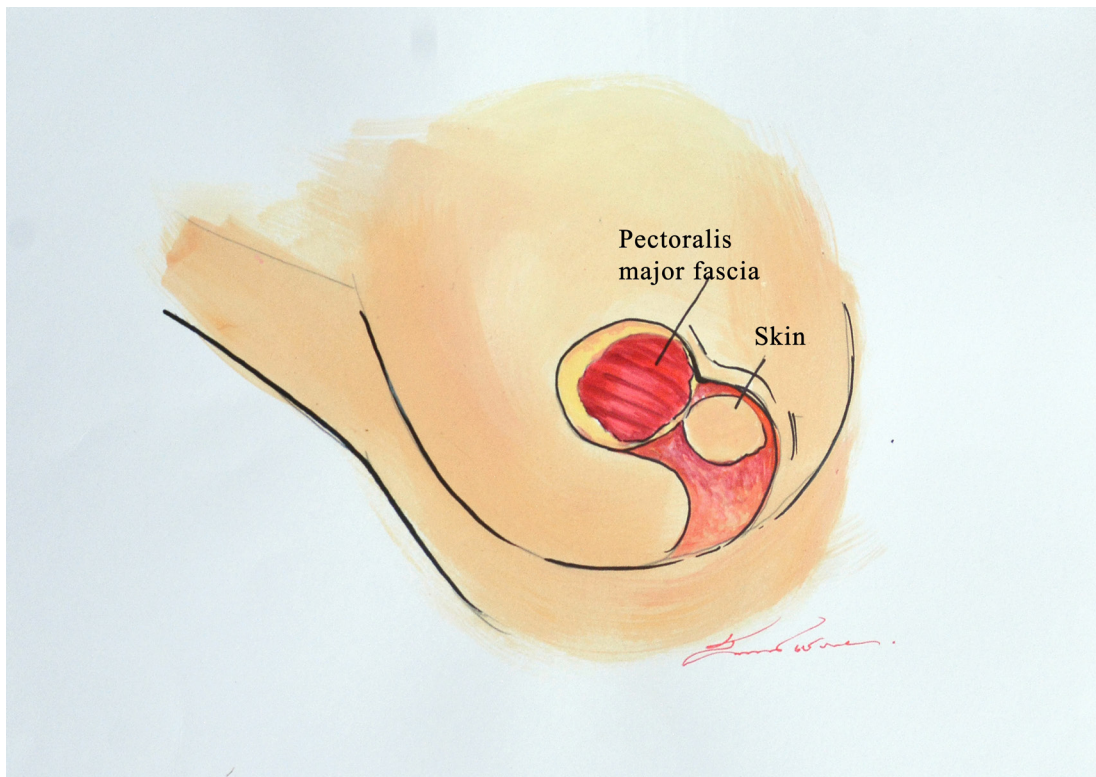
เริ่มการผ่าตัดโดยจัดทำผู้ป่วยอยู่ในท่านอนหงายและแขนกาง 90 องศา

เริ่มการผ่าตัดเนื้ออกออกโดยลงแผลผ่าตัดบริเวณรอบลานห้วงมตัดเนื้ออกและเนื้อเต้านม ส่วนกลางออกเป็นรูปทรงกระบอกลงไปจนถึง Pectoralis fascia (รูปที่ 3) จากนั้นวางคลิปโลหะเพื่อบอขอบเขตของก้อนเนื้ออกสำหรับการรักษาด้วยการฉายรังสีเต้านมต่อไป



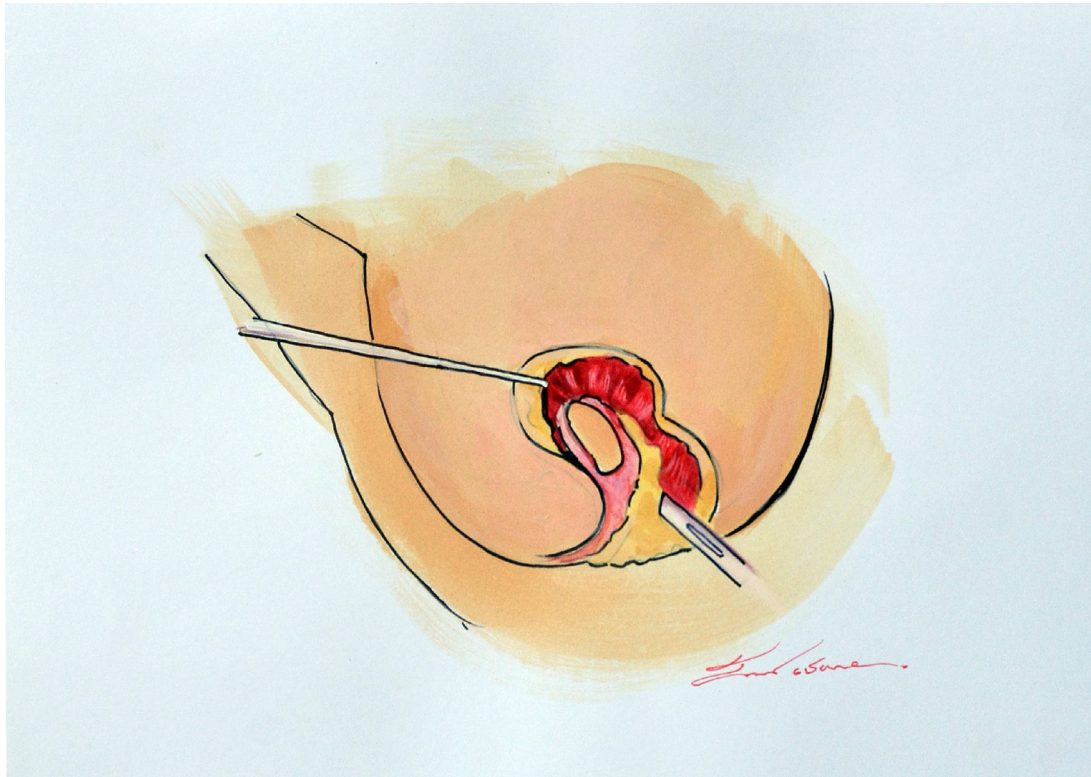
รูปที่ 3

ทำการเลาะผิวหนัง (De-epithelialization) บริเวณภายในขอบเขตเส้นโค้งที่วาดไว้โดยเว้นผิวหนังบริเวณที่จะทำเป็นลานหัวนมใหม่ไว้ (รูปที่ 4)



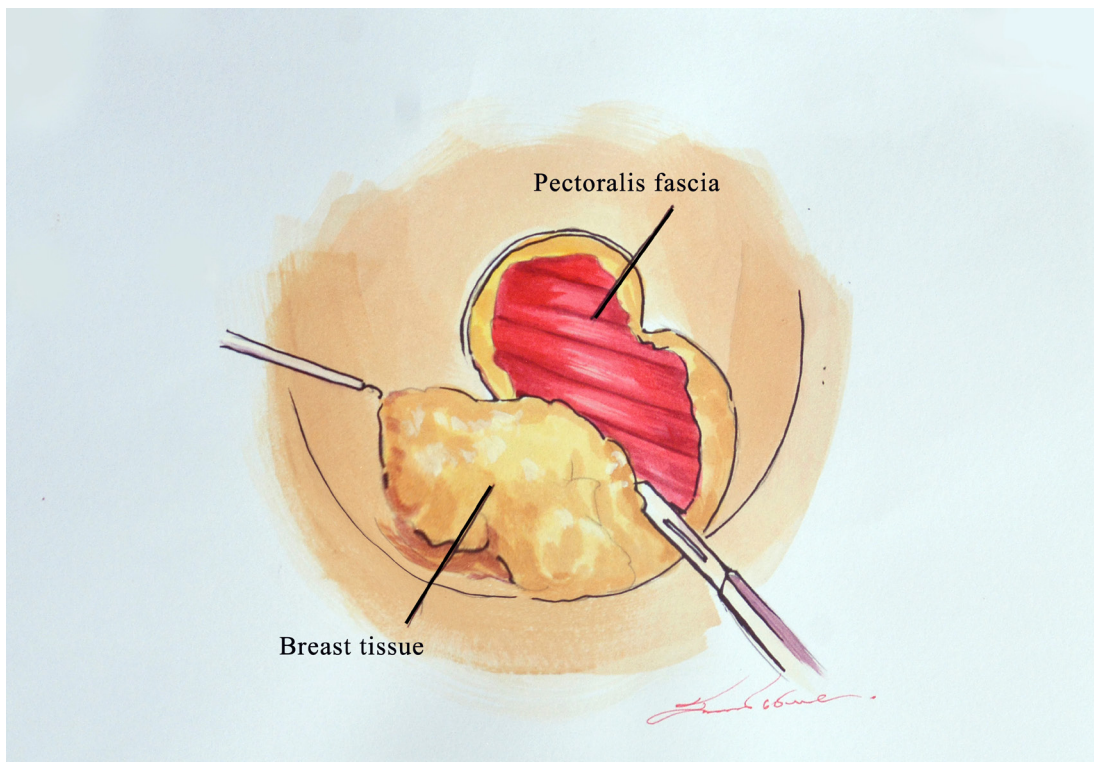
รูปที่ 4

ตัดเต้านมตามขอบเส้นด้านในที่วาดไว้ไปลงไปจนถึงกล้ามเนื้อหน้าอก (รูปที่ 5)



รูปที่ 5

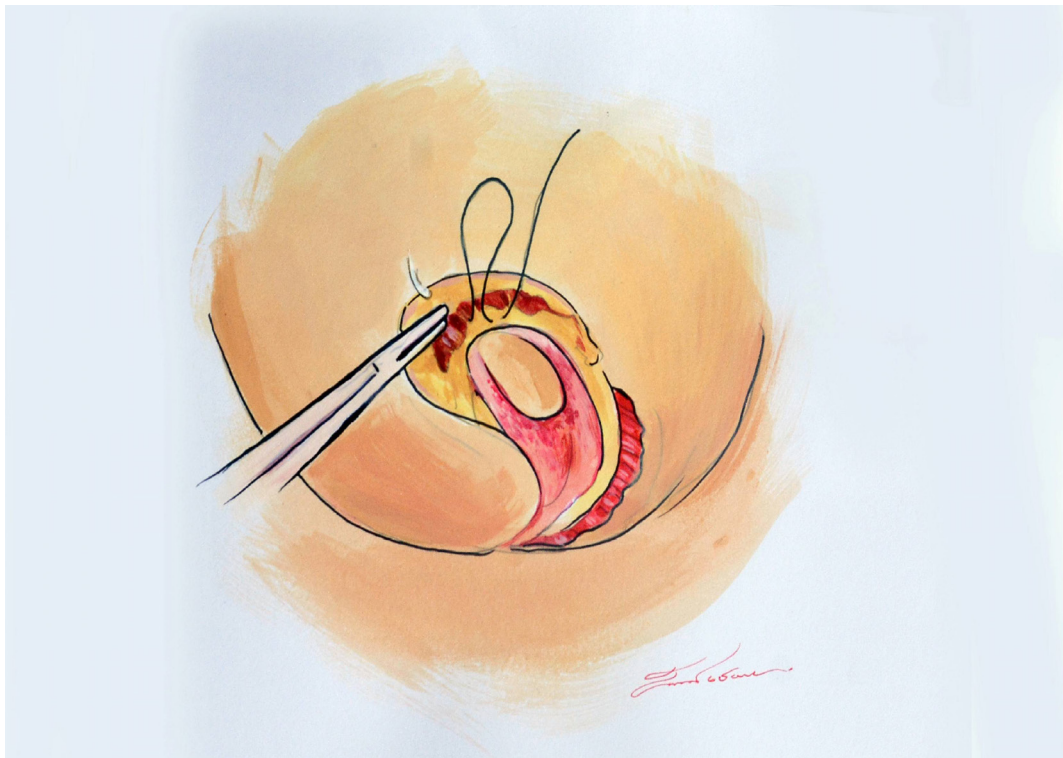
เลาะเต้านมส่วนล่างด้านข้างออกจากผนังหน้าอกเพื่อให้สามารถโยกเนื้อเต้านมมาปิดบริเวณส่วนกลางของเต้านมได้ การเลาะเนื้อเต้านมบริเวณข้างเคียงออกจากผนังหน้าอกตามความจำเป็นจะสามารถช่วยให้การจัดรูปร่างของเต้านมทำได้ดีขึ้นด้วยเช่นกัน (รูปที่ 6)



รูปที่ 6

โยกเนื้อเต้านมที่เลาะออกหมุนมาปิดบริเวณส่วนกลางของเต้านมที่ตัดออกไป โดยมีผิวหนังที่เก็บไว้เป็นบริเวณลานห้วนมใหม่

เย็บเนื้อเต้านมส่วนล่างที่หมุนขึ้นมาเข้ากับเนื้อเต้านมส่วนบนโดยใช้ไหมละลายเพื่อให้เนื้อเต้านมอยู่กับที่และทำให้ลานห้วนมใหม่ไม่ยุบลง (รูปที่ 7) จากนั้นจึงเย็บปิดผิวหนังเข้าหากัน (รูปที่ 8)

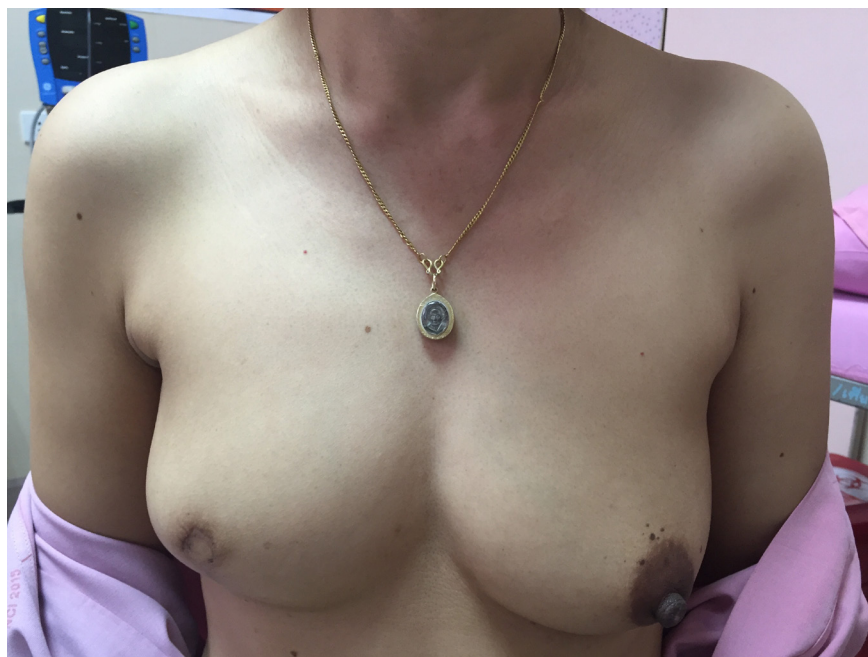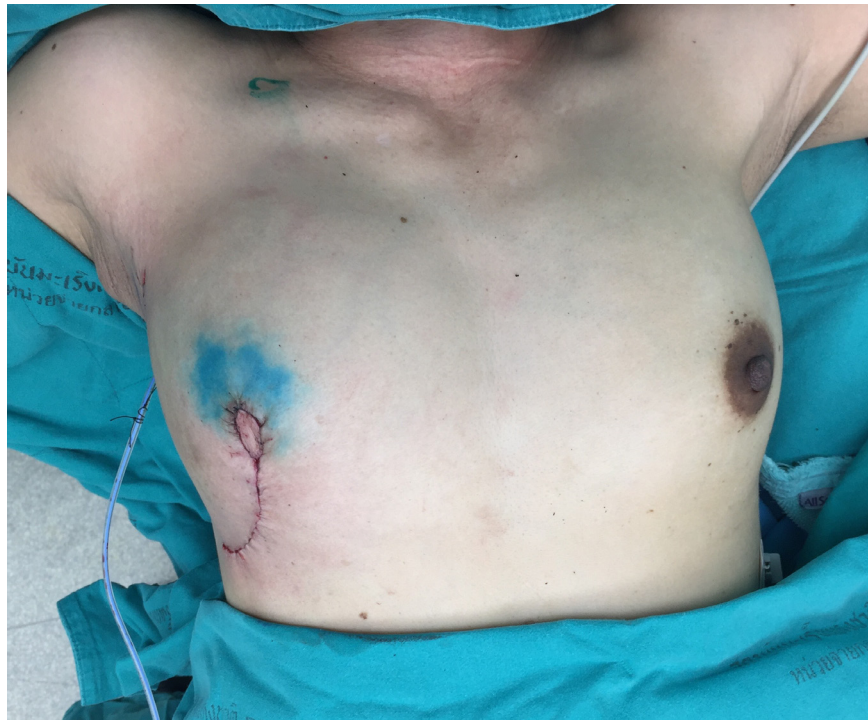


รูปที่ 7



รูปที่ 8

เทคนิคอีกประการที่จะช่วยให้ลานห้วงใหม่ไม่ยุบตัวลงและไม่ถูกดึงรั้งลงด้านล่าง คือทำการกรีดแยกชั้น dermis ที่บริเวณขอบด้านข้างที่วาดไว้ออกจากเนื้อเต้านมทางด้านข้าง



รูปที่ 9,10 ตัวอย่างผู้ป่วยที่ได้รับการผ่าตัดโดยใช้ Grisotti technique

**เอกสารอ้างอิง**

1. Grisotti A, Casella D, Calabrese C. Immediate Reconstruction of Central Quadrantectomy Defects With a Rotation Flap - The Grisotti Technique. 2010. In: Oncoplastic breast surgery a guide to clinical practice [Internet]. Wien ; New York: Springer; [97-100]. Available from: [http://BN7ZQ5YK2C.search.serialssolutions.com/?V=1.0&L=BN7ZQ5YK2C&S=JCs&C=TC00004404\\_22&T=marc&tab=BOOKS](http://BN7ZQ5YK2C.search.serialssolutions.com/?V=1.0&L=BN7ZQ5YK2C&S=JCs&C=TC00004404_22&T=marc&tab=BOOKS).

## การผ่าตัดเสริมสร้างเต้านมด้วยเต้านมเทียม

### Implant-based Breast Reconstruction

ผู้ช่วยศาสตราจารย์นายแพทย์พรเทพ พึ่งรัตมี

การผ่าตัดเสริมสร้างเต้านมภายหลังการผ่าตัดมะเร็งเต้านมด้วยเต้านมเทียม มีแนวโน้มเพิ่มขึ้นเรื่อยๆ ตั้งแต่ หลังปี ค.ศ.1990 และในปัจจุบันได้รับความนิยมมากถึงร้อยละ 80 ของการผ่าตัดเสริมสร้างเต้านมทั้งหมด<sup>(1)</sup>

#### ข้อดีของการใช้เต้านมเทียม<sup>(2)</sup>

1. ทำได้ง่าย
2. ใช้เวลาในการผ่าตัดน้อย
3. ระยะเวลาพักฟื้นจากการผ่าตัดรวดเร็วกว่า
4. ไม่ต้องผ่าตัดในตำแหน่งอื่นเพื่อหาเนื้อเยื่อตนเองมาทดแทน
5. ถ้าต้องการทำ bilateral prophylaxis mastectomy แล้วเสริมสร้างเต้านมจะได้เต้านมที่มีขนาดใกล้เคียงกันมาก

#### ข้อเสียของการใช้เต้านมเทียม<sup>(2)</sup>

1. เกิด skin flap necrosis ได้ โดยเฉพาะเมื่อเลาะ flap ขณะทำ mastectomy บาง แล้วใส่เต้านมเทียมขนาดใหญ่
  2. เกิดการติดเชื้อมากหลังการใส่เต้านมเทียม
  3. ปัญหาแทรกซ้อนจากการใช้เต้านมเทียม เช่น แดงรั้ว การเกิดพังผืดรัดเต้านม (capsular contracture) เป็นต้น
  4. เกิด rippling หมายถึงการเห็นหรือคลำผิวเต้านมเทียมเป็นลักษณะลูกคลื่นได้
- การที่จะใส่เต้านมเทียมได้นั้นจะต้องมีผิวหนังที่เพียงพอที่จะคลุมเต้านมเทียมได้ ดังนั้นจึงต้องมี

ปัจจัยที่ต้องพิจารณาคือ ชนิดของการผ่าตัด ขนาด และรูปร่างของเต้านมด้านตรงข้าม และจะผ่าตัดเสริมสร้างเต้านมทันทีหรือรอภายหลัง เช่น ถ้าผ่าตัด skin sparing หรือ nipple sparing mastectomy ซึ่งมีการตัดผิวหนังออกไปไม่มาก จะสามารถใส่เต้านมเทียมได้เลย แต่ถ้าทำ modified radical mastectomy ซึ่งมีการตัดผิวหนังออกบางส่วน ต้องพิจารณาตัดผิวหนังออกไปมากเพียงใด ถ้าตัดน้อยและเต้านมด้านตรงข้ามมีขนาดไม่ใหญ่มาก อาจใส่เต้านมเทียมได้เลย แต่ถ้าตัดผิวหนังออกมาก อาจจะต้องใส่ tissue expander และขยายจนได้ผิวหนังที่มากเพียงพอก่อน จึงมาใส่เต้านมเทียมภายหลังหรืออาจเสี่ยงไปใช้เนื้อเยื่อผู้ป่วยเอง หรือใช้เต้านมเทียมและเนื้อเยื่อของผู้ป่วยร่วมกัน ซึ่งในปัจจุบันมี adjustable implant ซึ่งสามารถเติมน้ำเข้าไปให้ได้ขนาดที่ต้องการโดยไม่ต้องมาผ่าตัดเปลี่ยนเต้านมเทียมอีกด้วย

### ชนิดของเต้านมเทียม (Type of implant)<sup>(3)</sup>

เต้านมเทียมมีใช้ตั้งแต่เริ่มแรกโดย Thomas Cronin และ Frank Gerow ในปีค.ศ.1961 และมีการพัฒนาขึ้นเรื่อยๆ ในปัจจุบันมีทั้งที่เป็นถุงบรรจุน้ำเกลือและบรรจุซิลิโคน แต่ในการผ่าตัดเสริมสร้างเต้านมนิยมใช้ถุงบรรจุซิลิโคนมากกว่า จากการศึกษาในปี ค.ศ.1990 โดย Gylbert พบว่า การใช้ถุงบรรจุซิลิโคน มีการเกิดพังผืดรัดเต้านมถึงร้อยละ 50 แต่การใช้ถุงบรรจุน้ำเกลือ เกิดเพียงร้อยละ 16 แต่การใช้ถุงน้ำเกลือกลับพบการรั่วซึม ถึงร้อยละ 16 จากการศึกษาเรื่องความพอใจและคุณภาพชีวิตหลังการผ่าตัด พบว่ากลุ่มที่ใส่ซิลิโคนมีความพอใจ และคุณภาพชีวิตที่ดีกว่ากลุ่มใส่ถุงน้ำเกลือเนื่องจากให้ความรู้สึกเป็นธรรมชาติมากกว่า

เต้านมเทียมชนิดซิลิโคนมีทั้งชนิดที่เป็นผิวเรียบ (smooth) และผิวขรุขระ (texture) โดยชนิดที่เป็นผิวขรุขระมีโอกาสเกิดพังผืดรัด (capsular contracture) น้อยกว่าผิวเรียบ โดยเฉพาะการใส่ถุงเต้านมเทียมเหนือกล้ามเนื้อ แต่ถ้าใส่ใต้กล้ามเนื้อการเกิดพังผืดรัดอาจไม่ค่อยแตกต่างกัน

นอกจากนี้เต้านมเทียมชนิดซิลิโคนยังแบ่งตามรูปร่างเป็น 2 แบบ คือ ทรงกลม (round) และ ทรงหยดน้ำ (anatomic) ซึ่งจากการศึกษา พบว่าไม่มีความแตกต่างกันทั้งการเกิด rippling และความพอใจภายหลังการผ่าตัด โดยเต้านมทรงหยดน้ำจะเป็นผิวขรุขระทั้งหมด เพื่อป้องกันการหมุนของเต้านมเทียม

### เวลาที่เหมาะสมในการผ่าตัดเสริมสร้างเต้านมด้วยถุงเต้านมเทียม<sup>(3)</sup>

ปกติภายหลังการผ่าตัดมะเร็งเต้านม จะสามารถใส่ถุงเต้านมเทียมได้ 3 ระยะ คือ immediate, delayed-immediate และ delayed

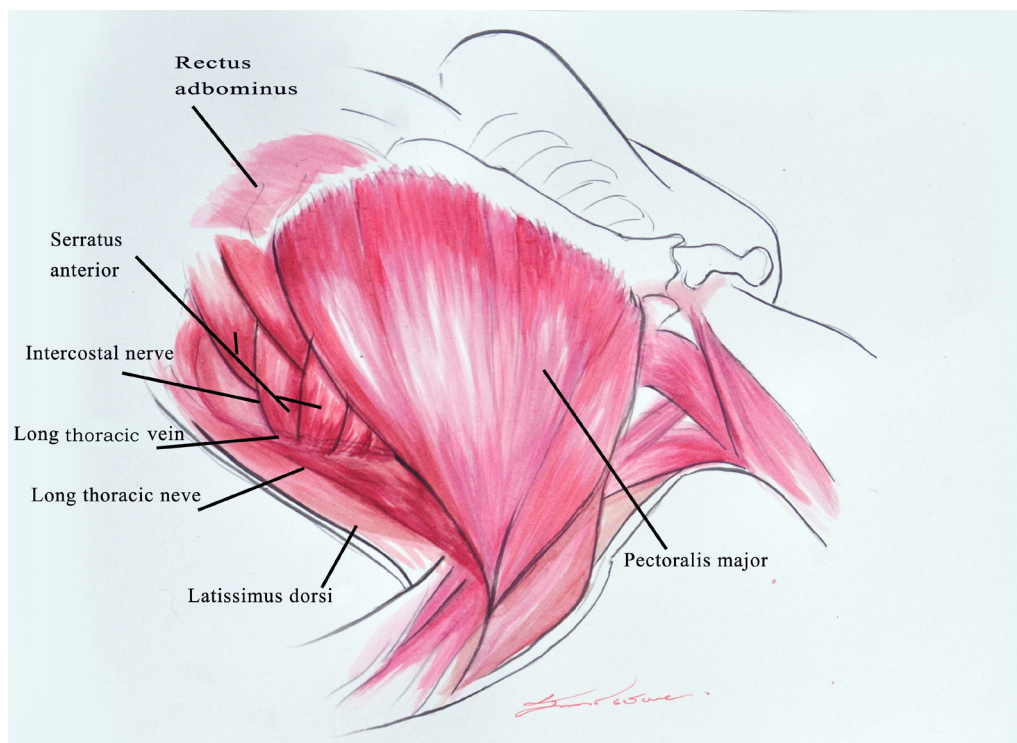
การใส่ถุงซิลิโคนทันที (immediate) มักทำในกลุ่มที่มีผิวหนังเพียงพอที่จะใส่เต้านมเทียม เช่น ในผู้ป่วยที่ทำ skin-sparing mastectomy หรือ nipple-sparing mastectomy และมักจะไม่ต้องได้รับการฉายแสง ซึ่งจะให้ผลในด้านความสวยงามมากที่สุด โดยเฉพาะในผู้ป่วยที่ไม่ต้องได้รับการฉายแสง แต่ปัญหาแทรกซ้อนระยะแรกๆที่อาจเกิดได้ประมาณร้อยละ 9.2 – 16 คือ skin flap necrosis, การติดเชื้อและเลือดคั่ง (hematoma) และภาวะแทรกซ้อนในระยะยาว เกิดได้ประมาณร้อยละ 23 นอกจากนี้ความพอใจของผู้ป่วยจะลดลงเรื่อยๆ ตามระยะเวลาหลังผ่าตัด โดยความพอใจ ลดลงเหลือร้อยละ 86 ใน 2 ปี และลดลงเหลือเพียงร้อยละ 54 ใน 5 ปี ในผู้ป่วยที่ได้รับการใส่ถุงเต้านมเทียมทันที มีอัตราการผ่าตัดแก้ไขภาวะแทรกซ้อน ถึงร้อยละ 57 เมื่อเทียบกับการใส่ถุงเต้านมทีหลัง ซึ่งมีอัตราการผ่าตัดแก้ไขเพียงร้อยละ 27 ซึ่งสาเหตุสำคัญที่สุดที่ต้องผ่าตัดแก้ไขคือ พังผืดรัดเต้านม โดยเฉพาะผู้ป่วยที่ได้รับการฉายแสงภายหลังการผ่าตัด

การผ่าตัด delayed-immediate มักทำในกลุ่มที่มีแนวโน้มต้องได้รับการฉายแสง จึงใส่ tissue expander ก่อน แล้วใส่น้ำเข้าไปใน tissue expander ในขนาดที่ต้องการ และเมื่อจะไปฉายแสงหรือให้ยาเคมีบำบัด จะ deflate น้ำออก รอจนฉายแสงและให้เคมีบำบัดครบ จึงค่อยๆ ฉีดน้ำเข้าไปใหม่ รอจนครบ 3 เดือนหลังฉายแสงครบ จึงผ่าตัดใส่ถุงเต้านมเทียม

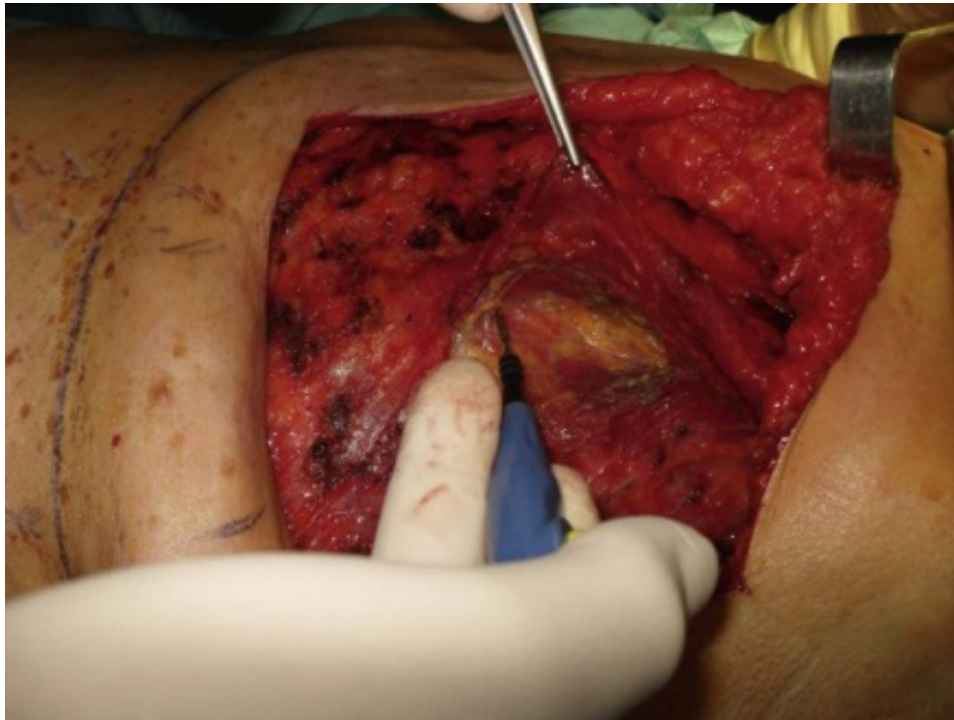
การผ่าตัดใส่ถุงเต้านมเทียมภายหลัง (delayed) ในกลุ่มนี้มีภาวะแทรกซ้อนน้อยกว่าการผ่าตัดใส่ถุงเต้านมเทียมทันที โดยเฉพาะการเกิดพังผืดรัดเต้านม

### ขั้นตอนการผ่าตัดเสริมสร้างเต้านมด้วยการใส่เต้านมเทียม<sup>(2,4)</sup>

1. ก่อนการตัดเต้านมออก จะต้องวาดรูปขอบเขตของเต้านมเดิม โดยเฉพาะ inframammary fold และขอบทางด้าน medial side ซึ่งควรจะห่างจาก midline ประมาณ 1-1.5 เซนติเมตร เพื่อไม่ให้เกิด symmastia
2. วัดความกว้างของเต้านมในแนว mediolateral ซึ่งขนาดของเต้านมเทียมควรมีเส้นผ่านศูนย์กลางเท่ากับหรือน้อยกว่าความกว้างของเต้านมในแนว mediolateral เล็กน้อย
3. การปูผ้าก่อนการผ่าตัด จะต้องเห็นเต้านมทั้ง 2 ข้างเพื่อจะได้ตรวจสอบความเท่ากันของเต้านมภายหลังการใส่เต้านมเทียม
4. การตัดเต้านมออก ควรเลาะเนื้อเต้านมออกหมด ควรเลาะเก็บ skin flap อย่างดี อย่ายให้ชุ่มน้ำและไม่ควรตัดทำลาย inframammary fold โดยไม่จำเป็น แต่ถ้าจำเป็นต้องเลาะเลย inframammary fold จะต้องเย็บซ่อม inframammary fold ก่อนใส่เต้านมเทียม
5. สร้าง pocket เพื่อใส่เต้านมเทียม (รูปที่ 1-4) โดยเลาะใต้กล้ามเนื้อ pectoralis major และ serratus anterior เริ่มจากขอบนอกของกล้ามเนื้อ เลาะขึ้นไปทาง superior, medial และ inferior ตามลำดับ โดยทางด้าน inferior จะเลาะลงไปติดต่อ rectus และ external oblique sheath โดยให้เลยขอบ inframammary fold เล็กน้อย เพื่อจะวางเต้านมเทียมไม่ให้สูงเกินไป



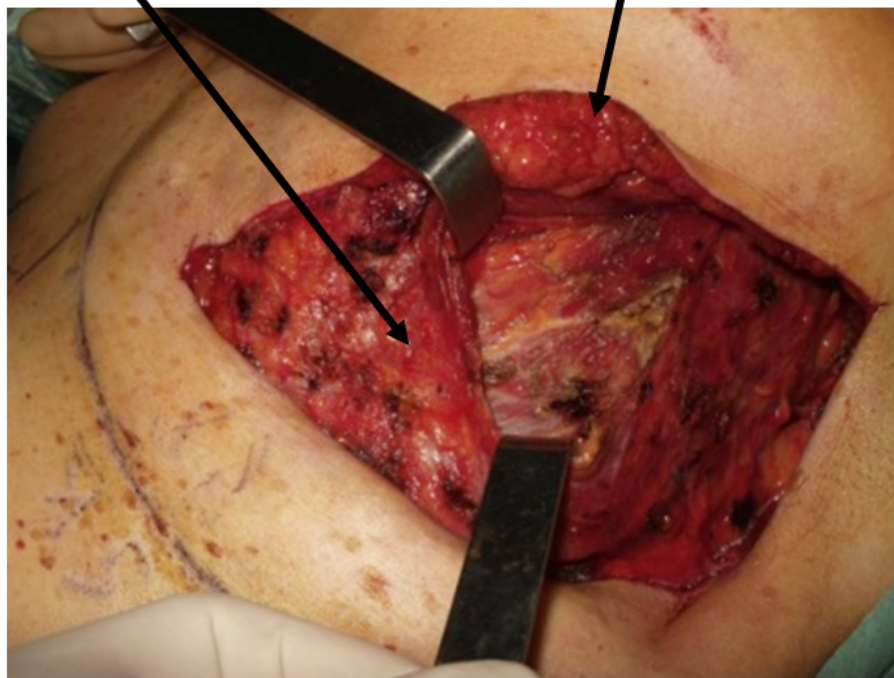
รูปที่ 1 แสดงกล้ามเนื้อหน้าอก



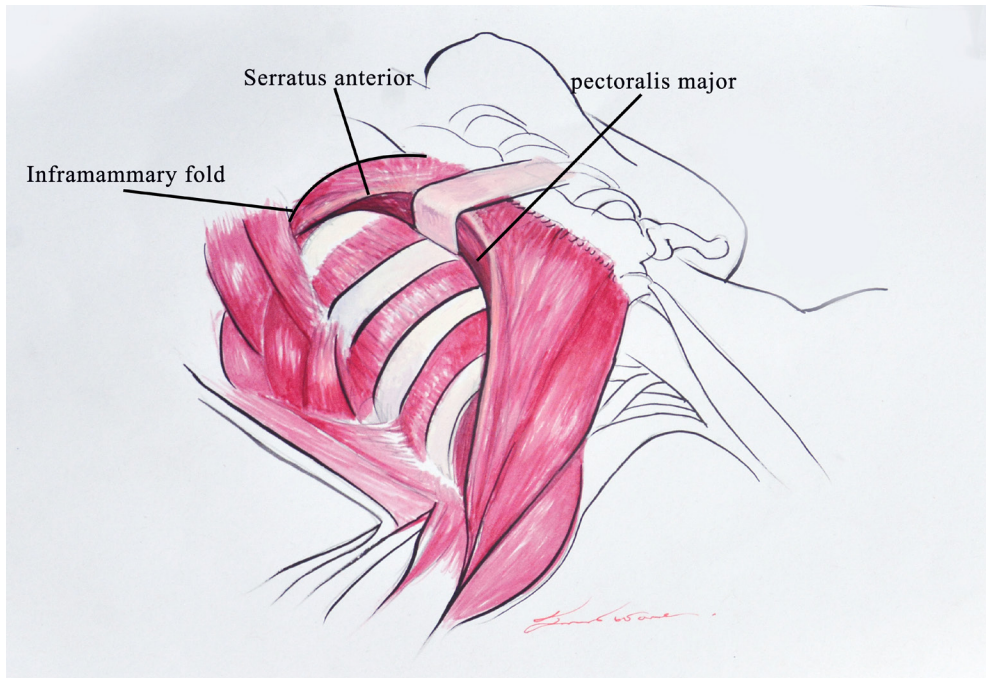
รูปที่ 2 แสดงการเริ่มต้นเลาะโพรงใต้กล้ามเนื้อ pectoralis major เพื่อใส่เต้านมเทียม

กล้ามเนื้อ serratus anterior

กล้ามเนื้อ pectoralis major

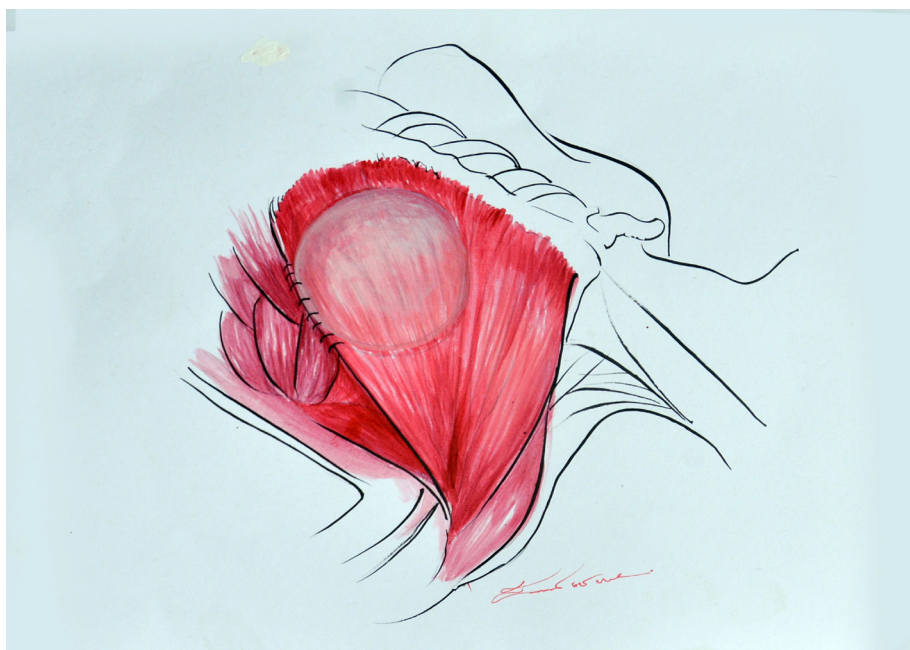


รูปที่ 3 แสดงการเก็บกล้ามเนื้อ serratus anterior ขณะทำการเลาะโพรงใส่เต้านมเทียม

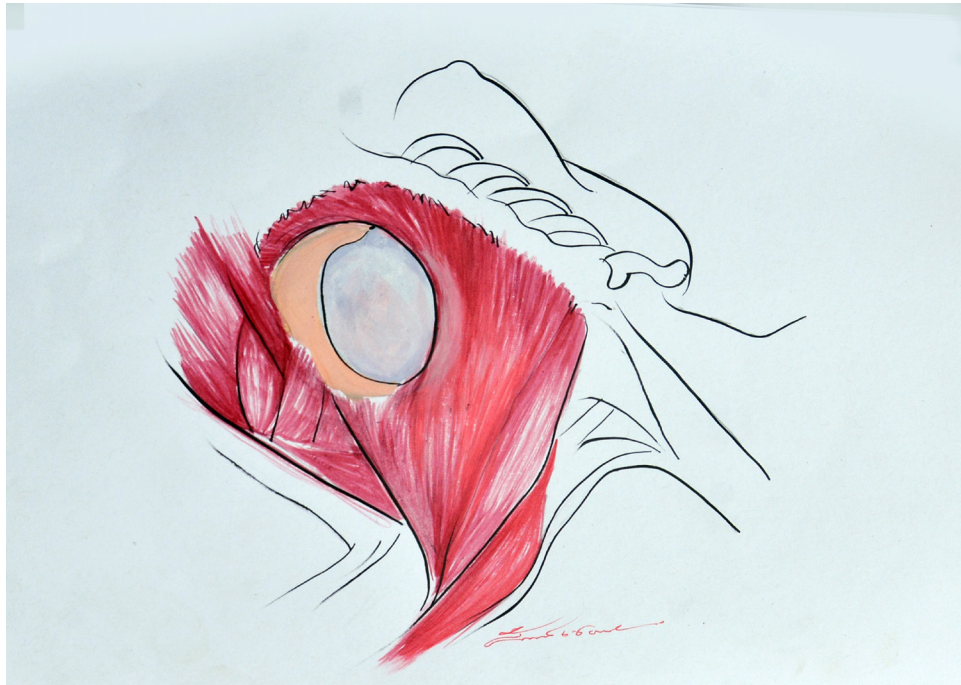

รูปที่ 4 แสดงการเลาะโพรงใต้กล้ามเนื้อ pectoralis major และ serratus anterior โดยรักษา inframammary fold เดิมไว้

6. เลือกขนาดของเต้านมได้โดยการวัดปริมาตรของเต้านมเป็นมิลลิเมตร เมื่อทราบขนาดของเต้านมแล้ว จึงสามารถเลือกเต้านมเทียมหรือ tissue expander ได้ โดยดูจากความกว้าง ความสูง และปริมาตรของเต้านมที่ต้องการ แล้วจึงเลือกชนิดของเต้านมเทียมที่ต้องการได้
7. ใส่เต้านมเทียมหรือ tissue expander ขนาดที่ต้องการ (รูปที่ 5-6)



รูปที่ 5 แสดงภายหลังการใส่ถุงเต้านมเทียมและเย็บปิดกล้ามเนื้อ



รูปที่ 6 แสดงภายหลังการใส่ถุงเต้านมเทียมและมัลลัมเนื้อไม่เพียงพอจะคลุมถุงเต้านมเทียม จึงใส่ acellular dermis matrix (ADM) มาคลุมด้านล่าง

8. ตรวจสอบตำแหน่งของเต้านมเทียมหรือ tissue expander โดยไซเตียงผู้ป่วยให้อยู่ในท่านั่ง เพื่อจะดูขนาด รูปร่าง และตำแหน่งของเต้านมที่เสริมสร้างเทียบกับข้างปกติ
9. เย็บแผลปิด โดยต้องระวังไม่ให้แผลตึงเกินไป จนเกิด flap necrosis ได้
10. ในกรณีที่เต้านมมีขนาดใหญ่ ผิวหนังคลุมเต้านมเทียมไม่เพียงพอ หรือต้องไปฉายแสง จะใส่ tissue expander ไว้ก่อน และฉีดน้ำเกลือเข้าไปใน tissue expander เท่าที่ผิวหนังไม่ตึงเกินไป จากนั้นรอจนฉายแสงครบค่อยเติมน้ำเกลือลงไป ใน tissue expander ต่อไปจน overexpansion 25% เพื่อให้ผิวหนังยืดขยายมากกว่าปกติ ทิ้งไว้ 3 เดือน แล้วค่อยมาเปลี่ยนเป็นเต้านมเทียมในขนาดที่ต้องการ

### ทางเลือกอื่นในการใช้เต้านมเทียม

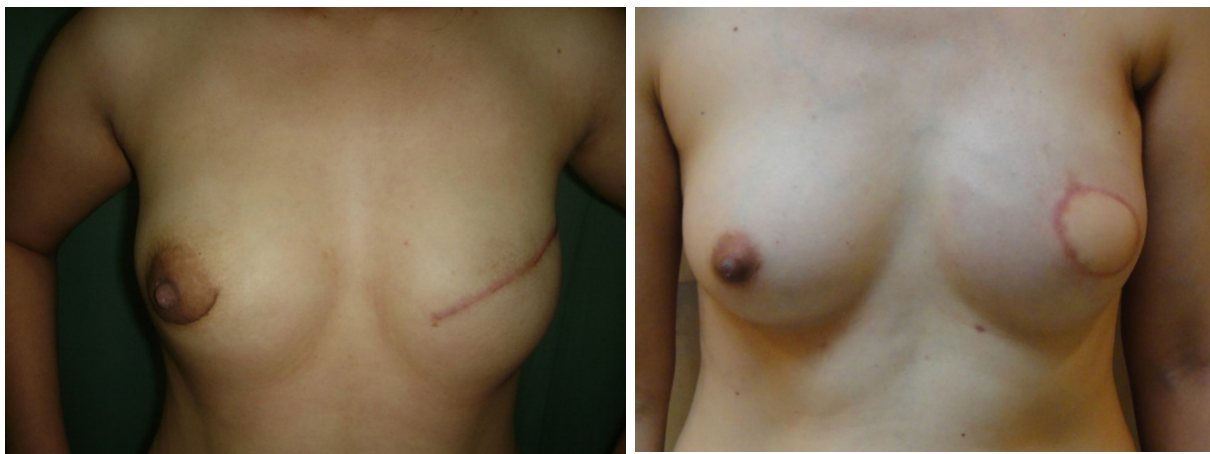ในบางครั้งเต้านมเทียมมีขนาดใหญ่กว่าช่องว่างใต้กล้ามเนื้อทำให้กล้ามเนื้อไม่สามารถคลุมถุงเต้านมเทียมได้ทั้งหมด จึงอาจใช้ acellular dermis matrix (ADM) มาคลุมด้าน inferolateral ได้<sup>(4)</sup> หรืออาจยกกล้ามเนื้อ latissimus dorsi มาคลุมเต้านมเทียมได้

### การฉายรังสีกับการเกิดภาวะแทรกซ้อนในการเสริมสร้างเต้านมด้วยเต้านมเทียม

มีการศึกษาในปีค.ศ. 2003 พบว่า การเกิดพังผืดรัดเต้านมในกลุ่มผู้ป่วยที่ได้รับการฉายรังสีสูงถึงร้อยละ 29-68 ซึ่งมากกว่ากลุ่มที่ไม่ได้รับการฉายรังสี ซึ่งพบเพียงร้อยละ 10-40 เท่านั้น โดยพบว่าผู้ป่วยที่มีการเปลี่ยนแปลงของผิวหนังภายหลังการฉายแสงยิ่งมากยิ่งมีการเกิดพังผืดรัดเต้านมมากขึ้น

### ผลการรักษาโดยรวมหลังผ่าตัดเสริมสร้างเต้านมด้วยเต้านมเทียม

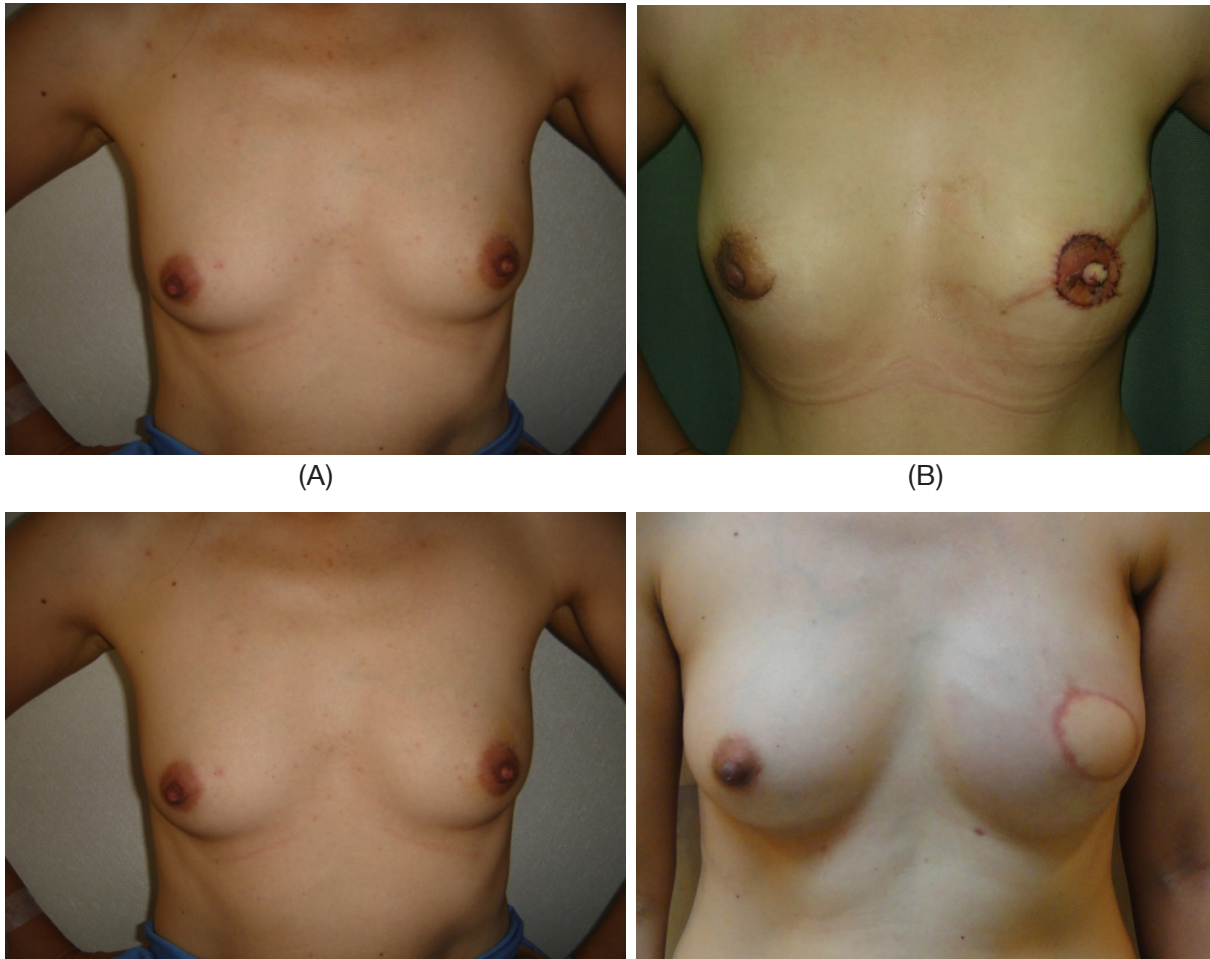
ผู้ป่วยส่วนใหญ่ ร้อยละ 85 มีความพึงพอใจกับผลการรักษา การดำเนินชีวิตและการใช้ชีวิตในสังคมดีขึ้นร้อยละ 82 และร้อยละ 53 ตามลำดับ ส่วนผู้ป่วยที่ไม่พอใจผลการรักษา มักไม่ได้เกิดจากภาวะแทรกซ้อนที่เกิดขึ้น แต่มักเกิดจากเต้านมไม่สวยงามเท่าที่ต้องการ ดังนั้น การให้ผู้ป่วยได้เห็นรูปผู้ป่วยรายอื่น ก่อนและหลังทำผ่าตัด (รูปที่ 7-8) จะทำให้ผู้ป่วยมีความเข้าใจมากขึ้นว่า ภายหลังจากผ่าตัดจะเป็นอย่างไร และถ้าผู้ป่วยไม่ได้รับการฉายรังสี ผลการรักษามักจะดีกว่าการได้รับรังสี



(A)

(B)

**รูปที่ 7** (A) แสดงผู้ป่วยมะเร็งเต้านม 2 ข้าง ที่ได้รับการผ่าตัด mastectomy โดยดันทขวา ทำ nipple sparing mastectomy ส่วนด้านซ้ายทำ modified radical mastectomy และเสริมสร้างด้วยเต้านมเทียม ทั้ง 2 ข้าง (B) แสดงรูปผู้ป่วยภายหลังการผ่าตัดทำห้วงนมและลานนม



รูปที่ 8 แสดงรูปก่อน (A) และภายหลัง (B) การผ่าตัดมะเร็งเต้านมด้านซ้าย และเสริมสร้างเต้านมด้วยเต้านมเทียมร่วมกับกล้ามเนื้อ latissimus dorsi ส่วนด้านขวาเสริมเต้านมเทียมเพื่อเพิ่มขนาดเต้านม

### ภาวะแทรกซ้อน<sup>(5)</sup>

1. Hematoma พบได้ประมาณร้อยละ 4-5
2. Implant infection พบได้ประมาณร้อยละ 7
3. Flap necrosis พบได้ประมาณร้อยละ 6-8
4. Capsular contracture พบได้ประมาณร้อยละ 10-40 แต่จะพบมากขึ้นถ้าได้รับการฉายรังสี

### เอกสารอ้างอิง

1. American Society of Plastic Surgeons. 2015 Plastic surgery statistics report [internet]. 2015 [cited cited 2016 Aug 12]. Available from: <https://www.plasticsurgery.org/news/plastic-surgery-statistics>.
2. Nava MB, Catanuto G, Pennati A, Cividin VV, Spano A. Expander-implants breast reconstruction. In: Peter C.Neligan, editors. Plastic surgery 3rd ed. New York: Elsevier Saunders; 2013. 330-69.
3. Quinn TT, Miller GS, Rostek M, Cabalag MS, Rozen WM, Hunter-Smith DJ. Prosthetic breast reconstruction: indications and update. *Gland Surg* 2016; 5:174-86.
4. Serletti JM, Fosnot J, Nelson JA, Disa JJ, Bucky LP. Breast reconstruction after breast cancer. *Plast ReconstrSurg* 2011;127:124e-35e.
5. Basta MN, Gerety PA, Serletti JM, Kovach SJ, Fischer JP. A systematic review and head-to-head meta-analysis of outcomes following direct-to-implant versus conventional two-stage implant reconstruction. *PlastReconstrSurg* 2015;136:1135-44.

## การผ่าตัดเชิงอนุรักษ์เต้านม (BCS) ร่วมกับ Latissimus Dorsi Flap Reconstruction

นายแพทย์วินทร์ อิงศิริรัตน์

### หลักการ (Concept)

Breast conserving surgery (BCS) ปัจจุบันได้รับการยอมรับให้เป็น standard of care ในการผ่าตัดรักษามะเร็งเต้านมที่ได้รับการผ่าตัดเอาก้อนมะเร็งออกโดยที่ไม่มีภาวะผิดปกติที่รุนแรง โดยความเสี่ยงที่จะเกิดภาวะผิดปกติมีผลต่อภาพลักษณ์เต้านมของผู้ป่วย ที่จะมากขึ้นตามขนาดก้อนเนื้ออกที่ถูกผ่าตัดออกไป โดยเฉพาะตำแหน่ง upper inner, central และ lower pole ของเต้านม

ดังนั้นการผ่าตัด Immediate reconstruction เพื่อแก้ไขภาวะผิดปกติโดยวิธี LATISSIMUS DORSI FLAP (LD) ได้ถูกนำมาใช้เป็นทางเลือกให้ศัลยแพทย์เพื่อแก้ไขภาวะผิดปกติหลังการทำ Mastectomy มากขึ้นเรื่อยๆ ข้อดีของ LD Flap เมื่อเปรียบเทียบกับการทำ Skin sparing mastectomy คือความรู้สึกใกล้เคียงปกติ การเคลื่อนไหวและผลทาง cosmetic outcome ที่ดีกว่า การผ่าตัดสามารถทำได้ใน one stage procedure (Raja et al 1997) หรือ two stage (Dixon et al 2002) และยังมีภาวะการกลับมาเป็นซ้ำที่ต่ำ (Rusby et al 2008)

การผ่าตัดวิธีนี้มีผลจำเป็นในการทำ Frozen ในกรณีที่ขอบเขตก้อนไม่ชัดเจน ในเคสที่ได้รับ neoadjuvant มาก่อน (Riedi et al 2008) หรือในกลุ่มที่เป็น non high grade DCIS

### ข้อบ่งชี้ (Indications)

ผู้ป่วยที่เหมาะสมในการใช้ LD Flap คือ small, medium size breast (200-600 gm) ที่ต้องได้รับการ resection เต้านมมากกว่า 20% ของ breast volume เพื่อให้ได้ clear margin

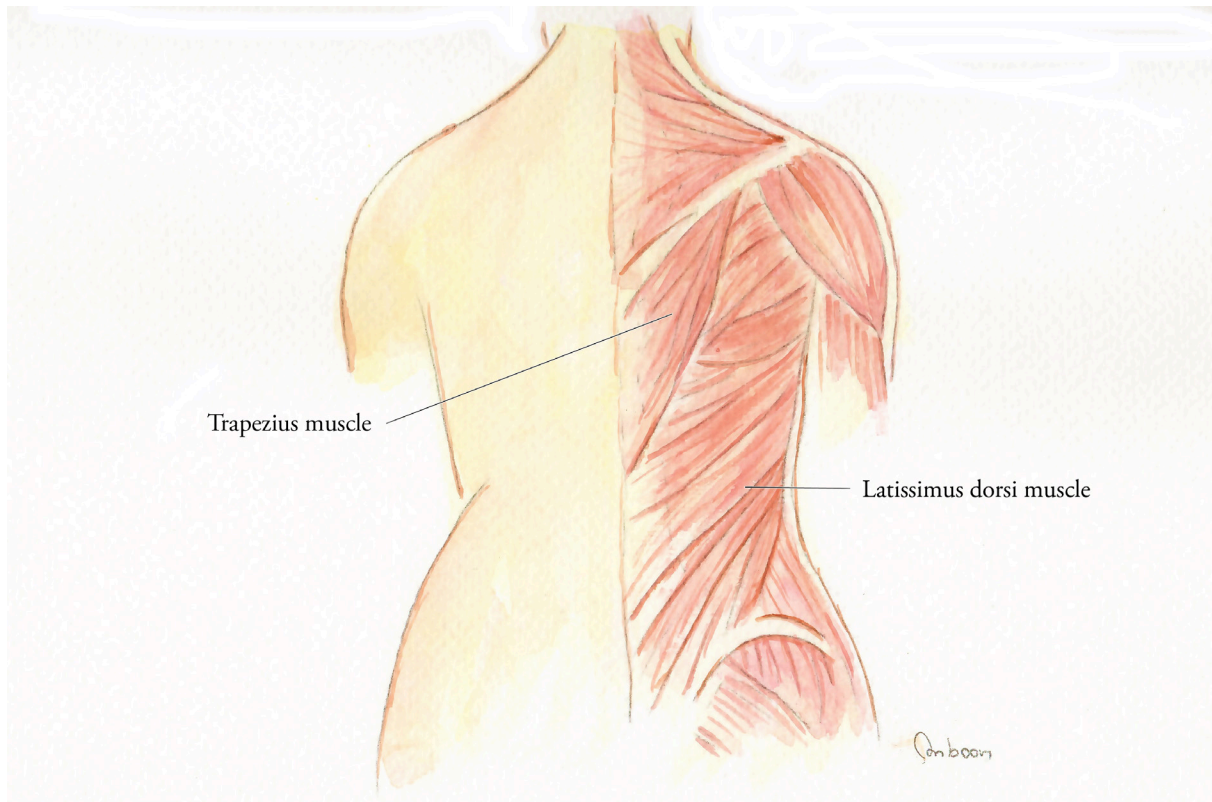
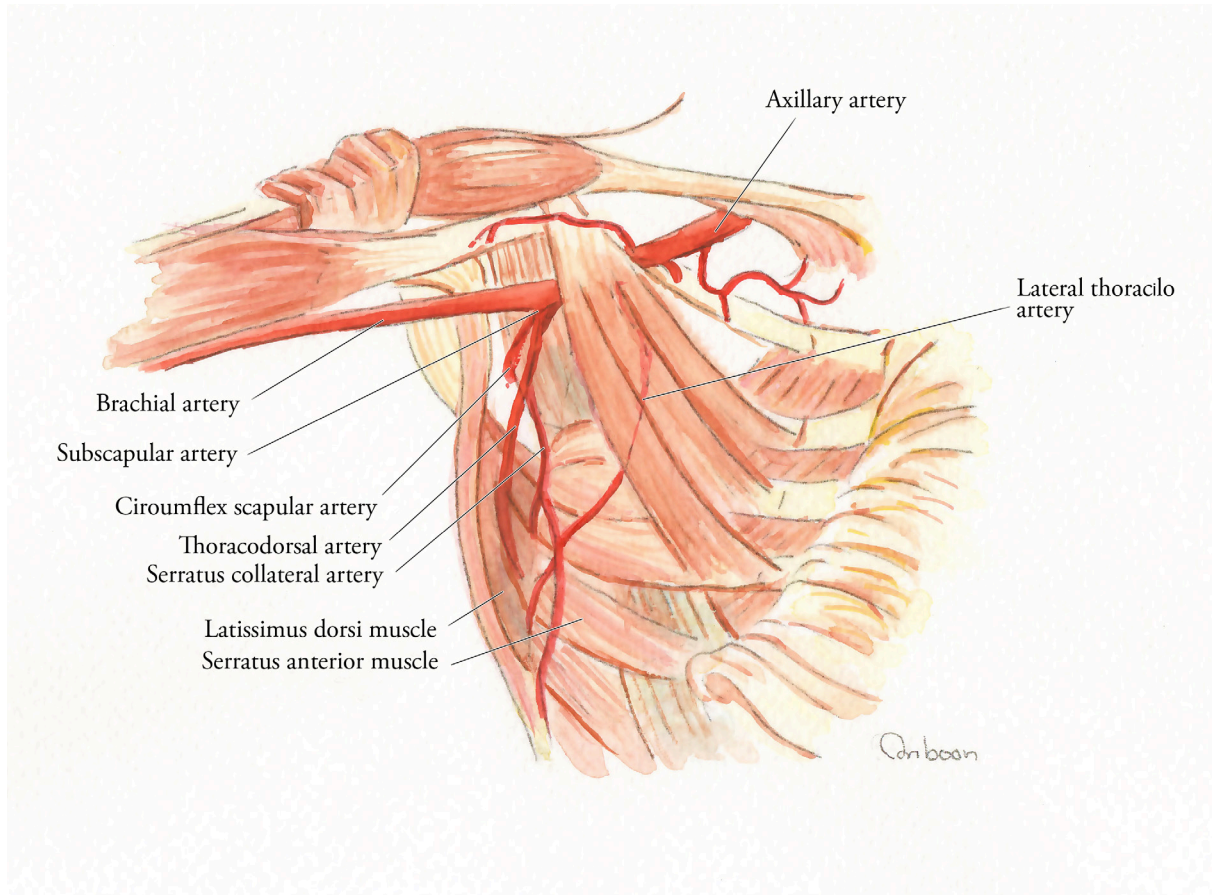
ข้อบ่งชี้อื่นๆ ได้แก่

- ผู้ป่วยไม่ต้องการทำ mastectomy
- ผู้ป่วยมะเร็งระยะเริ่มแรก
- ไม่ต้องการผ่าตัดปรับขนาดเต้านมด้านตรงข้าม
- Correction ภาวะผิดปกติที่เกิดจากการทำ BCS

### ข้อห้าม (Contraindications)

- Heavy smoking, BMI มากกว่า 35, Cardiac risk, Pulmonary risk, Vascular Risk
- Clear margin ไม่สามารถกระทำได้
- เส้นเลือด Thoracodorsal และ serratus branch ถูกตัด
- ผู้ป่วยที่มี high risk of local relapse (premenopause with >4 nodes positive, G3, HER2 POSITIVE)
- ผู้ป่วยเคยผ่าตัด previous thoracotomy
- ผู้ป่วยมีภาวะ lymphedema จากการผ่าตัด axilla surgery

## Anatomy of LD Muscle



### Preoperation Drawing

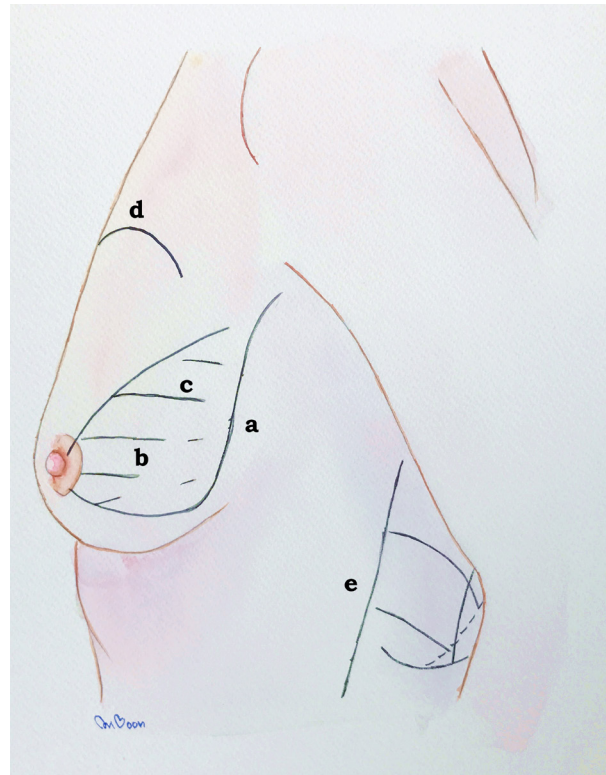


Figure 1a Lateral view of incision (a), zone of resection (b), tunnel (c), upper border of breast (d), anterior border of LD (e)

### ZONE OF LD Flap

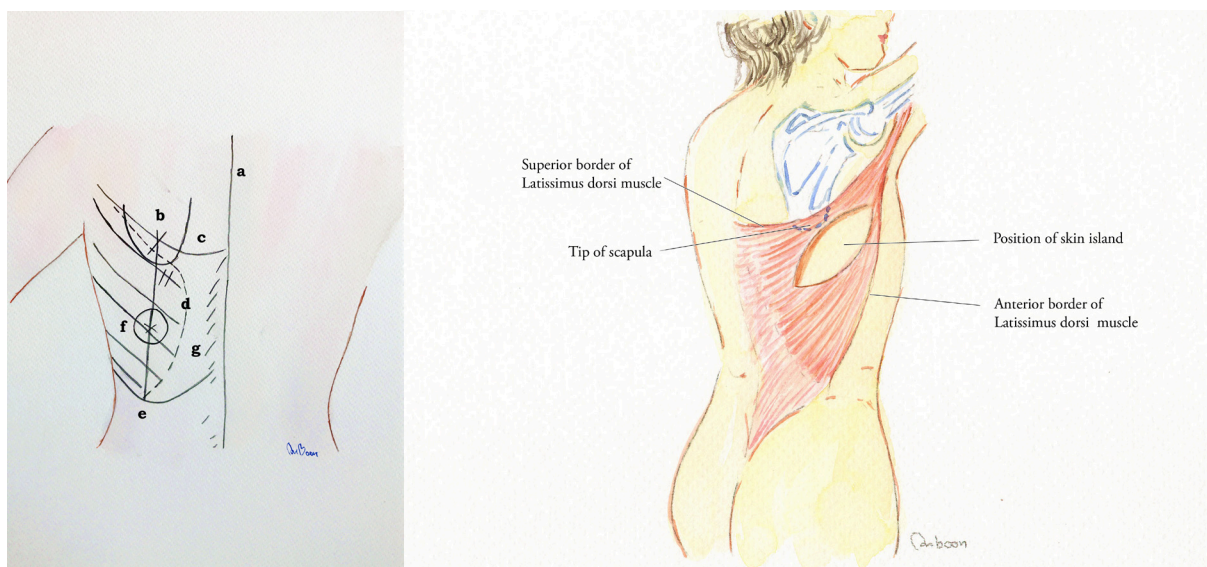
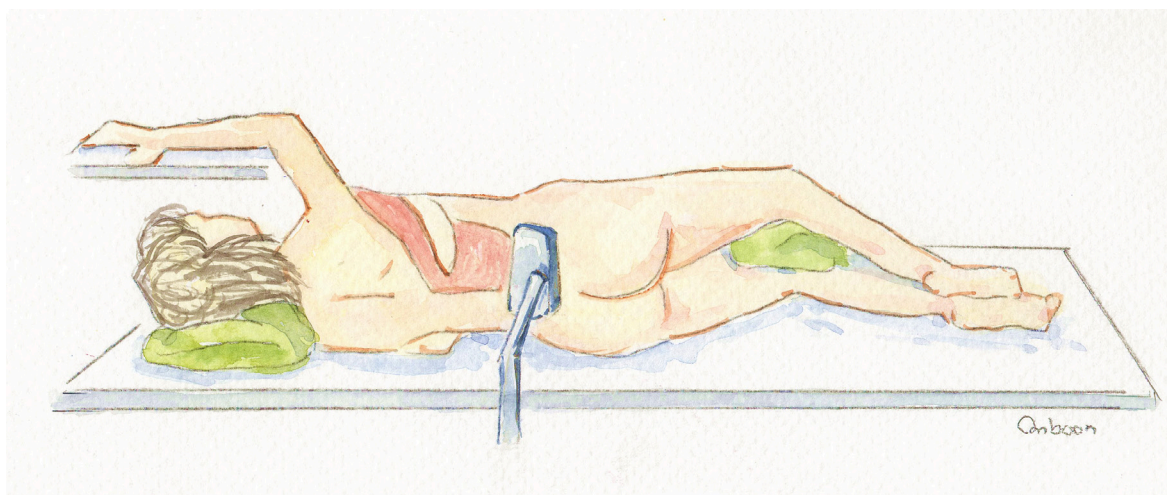


Figure 2a Posterior view, midline (a), scapula (b), upper border of LD (c), posterior limit of resection (d), inferior limit of resection (e), position of skin (f), additional dissection of full LD flap (g)

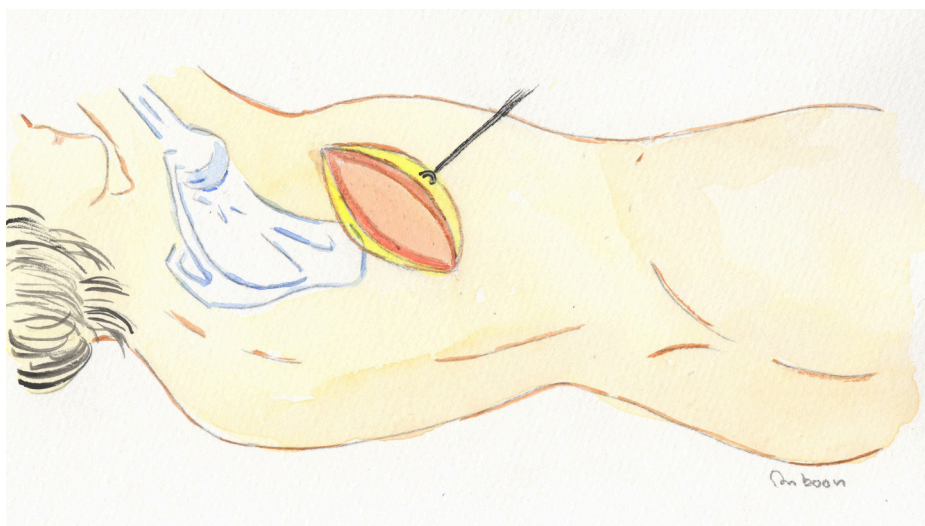
## Steps

1. คลำได้ก้อน tumor ที่ชัดเจนแล้วทำ skin marking ให้ชัดเจน
2. circular line incision mark ที่ประมาณ 2 เซนติเมตร resection margin โดยการวาดรอบแนวของก้อน tumor
3. Resection zone (รูปที่ 1a) ได้ถูก dissect ให้ต่อเนื่องไปถึง access tunnel คือบริเวณที่เกิดจากเต้านมที่ปกติได้รับการตัดแบ่งแยกออกมาเพื่อที่ให้ LD flap สามารถถอดมาจากด้านหลังและสามารถโยกมาให้ถึงบริเวณที่ต้องการปิด breast defect ที่ได้รับการทำ BCS
4. จัดทำผู้ป่วยตะแคงเอาด้านที่เป็นมะเร็งขึ้นโดยต้องระวัง ET tube ไม่ให้พับงอ (รูปที่ 3a)

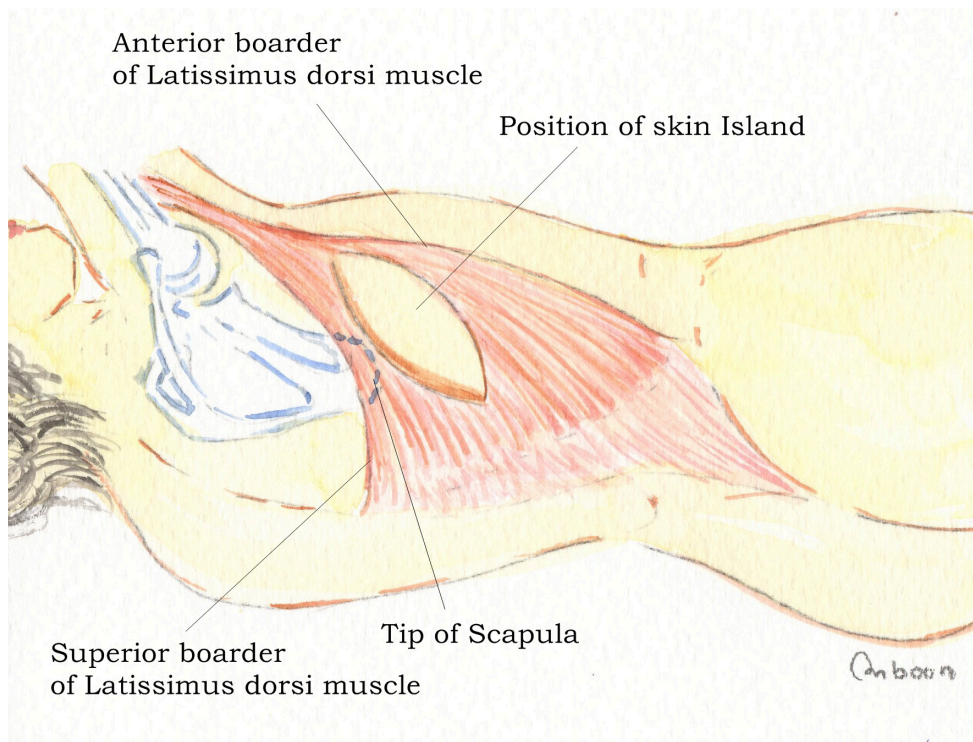


รูปที่ 3a

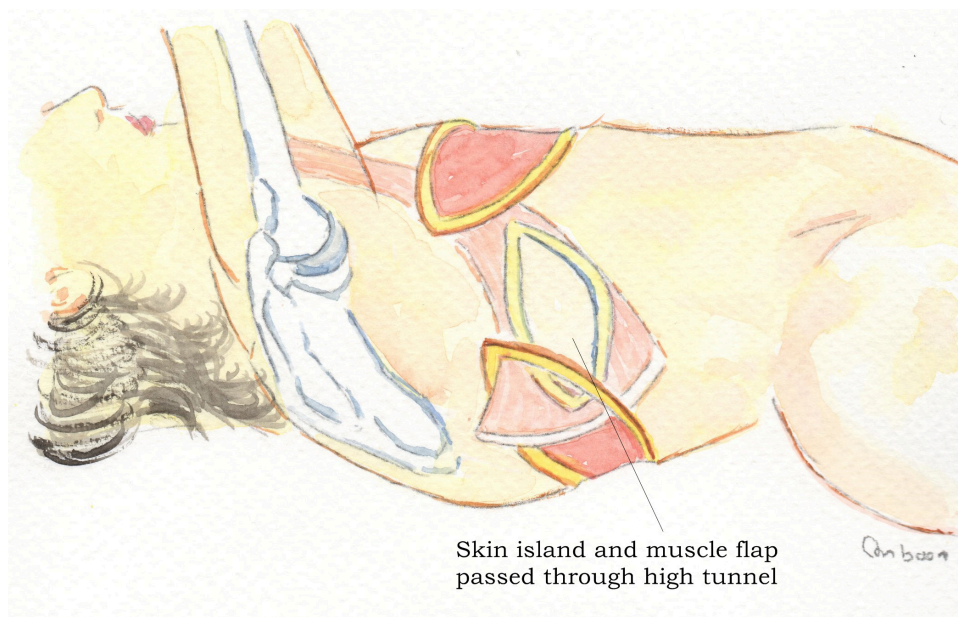
5. ลง incision elliptical incision เพื่อให้ได้ปริมาณ LD flap ที่ต้องการ (รูปที่ 4a) ใช้ skin hook เกี่ยว skin ขึ้นไปแล้วทำการเลาะ flap ไปด้วยบนจนลึกถึง LD muscle แต่ด้านบนต้องไม่เกิน tip of scapula (รูปที่ 5a) ด้านหลังต้องไม่เกิน paravertebral muscle และ spine (รูปที่ 2a) ด้านล่างเลาะลงไปให้ได้ปริมาณ flap ที่ต้องการพึงระวังไม่เลาะชิดผิวหนังเกินไปส่วนด้านหน้าใช้ allis clamp จับ anterior border of LD flap ยกขึ้น



รูปที่ 4a



รูปที่ 5a



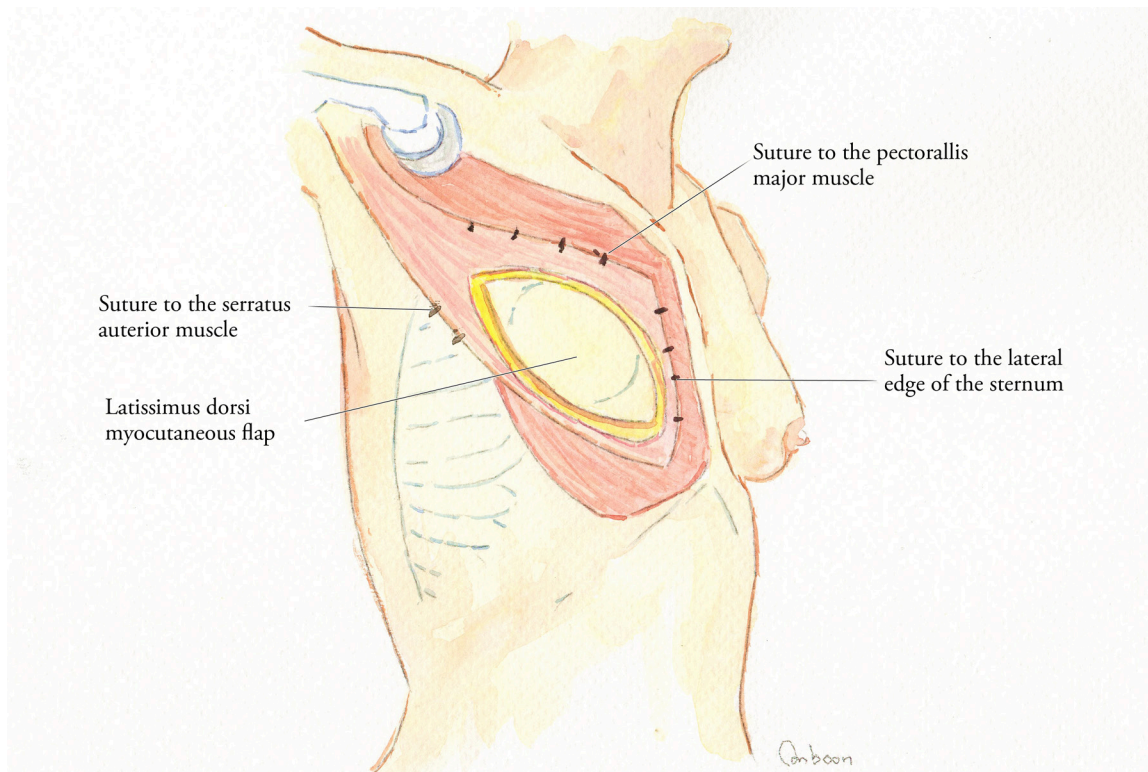
รูปที่ 6a

บริเวณด้านหลังของ LD flap จะมี perforator vessel มาจาก intercostal vessel ต้องจี้หยุดเลือดให้ดีลดปัญหา bleeding ภายหลัง

หลังจากนั้นทำการยก LD flap ขึ้นไปทางด้านบนโดยเลาะเข้าหา axilla เพื่อให้สามารถโยก flap ไปด้านหน้าให้เพียงพอสำหรับปิด defect จากการทำให้ BCS (รูปที่ 6a) ใส่สาย radivac drain แล้วทำการเย็บปิดด้วย absorbable suture

6. ทำการจัดท่าผู้ป่วยนอนหงายแล้วทำ BCS และ axillary LND ตามที่ได้วาดรูปไว้

7. ทำการทำ tunnel เพื่อให้สามารถลาก flap มาจากด้านหลังแล้วทำการ mold flap ให้ได้รูปร่างตามที่ต้องการแล้วเย็บ fix กับ pectoral muscle และเต้านมบริเวณรอบๆ ด้วย absorbable suture เพื่อป้องกันการเลื่อนของ flap เมื่อมีการออกกำลังกายเนื้อดังกล่าว ทำการวาง radivac drain บริเวณ axilla และใต้ต่อ LD flap (รูปที่ 7) แล้วทำการเย็บ approximate skin ด้วย absorbable suture



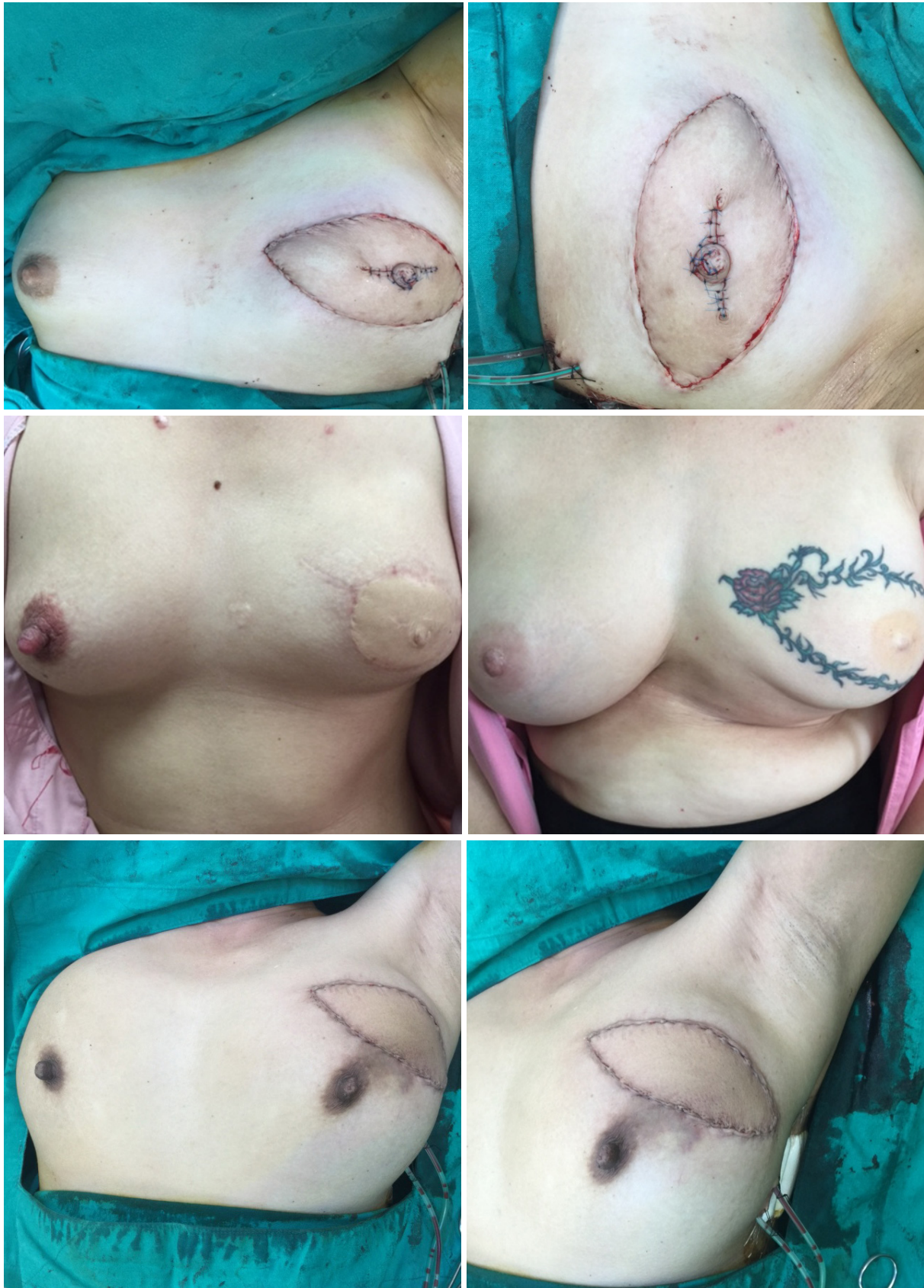รูปที่ 7

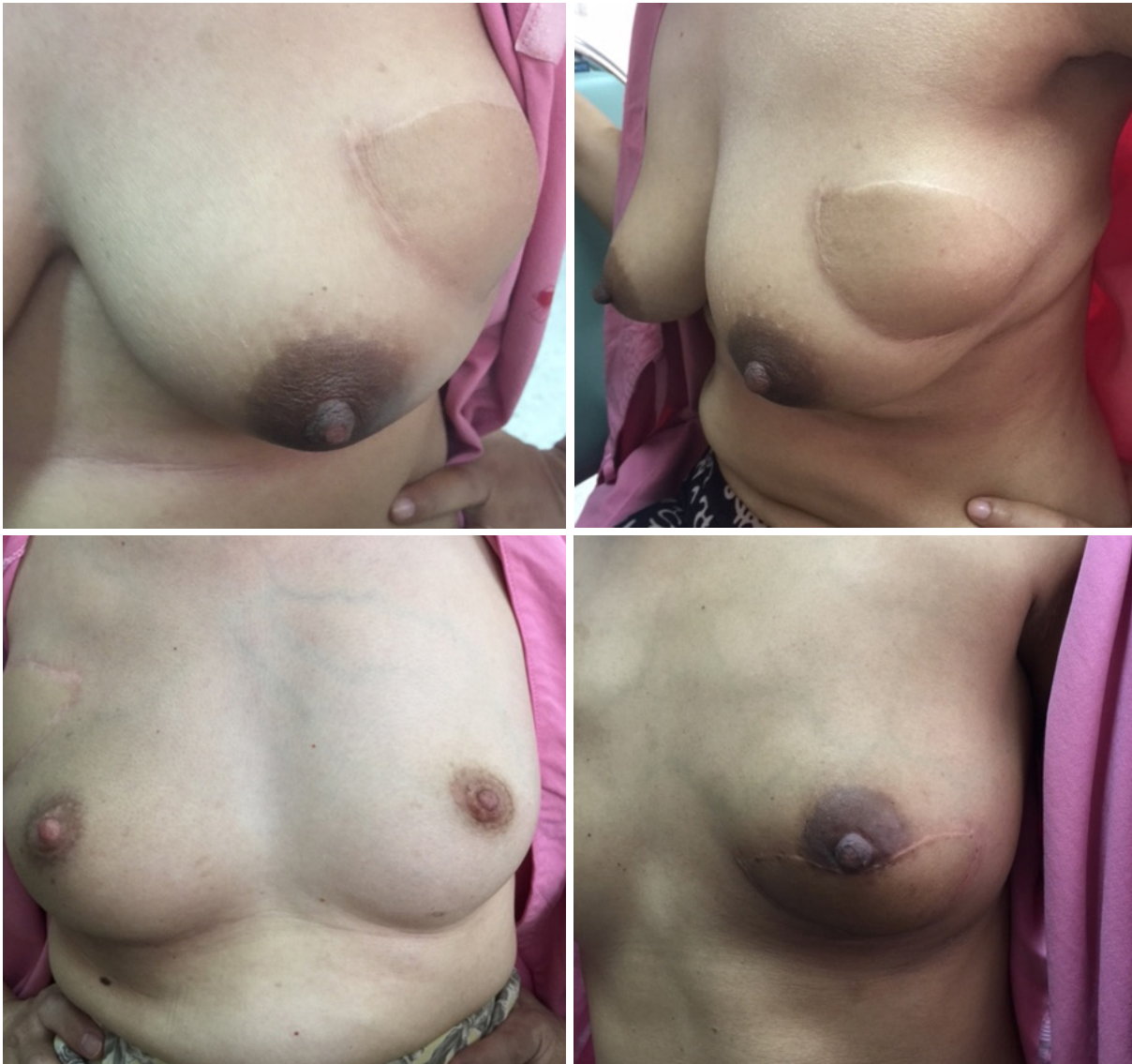### Postoperative Care

เฝ้าระวังภาวะแทรกซ้อนที่อาจเกิดขึ้น ได้แก่

1. bleeding เลือดออก
2. seroma น้ำเหลืองคั่ง
3. ภาวะ flap necrosis

### Pictures of LD Reconstruction





**เอกสารอ้างอิง :**

1. Cochrane RA, valasiadouP, Wilson ARM ,Al Ghazal SK, Macmillan(2003), cosmesis and satisfaction after BCS correlate to percentage breast volume excised . Br J Surg 90:1505-9
2. Raja MAK ,StrakerVF, Rainsbury RM(1997) Extending role of BCS by immediate replacement. Br J Surg 84 :101-5
3. Riedl O, Fitzal F, Mader N, Mittlbock M, Dubsky P, Gnant M, Jakesz R. Intraoperative frozen for BCS IN 1016 patients with breast cancer .EJSO 2008
4. Rusby JE, Paramanathan N, Laws SAM, Rainsbury RM (2008). Immediate LD volume replacement for partial mastectomy: use frozen to confirm negative margins. Am J Surg 196:512-8
5. Gendy RK, Able JA, Rainsbury RM(2003). Impact of skin sparing mastectomy, breast reconstruction with miniflap on outcome of oncoplastic breast surgery. Br R J Surg 90:433-9

## การเสริมสร้างเต้านมด้วย Pedicled TRAM flap

นายแพทย์ศุภศิษฐ์ จีรวัดโนทัย

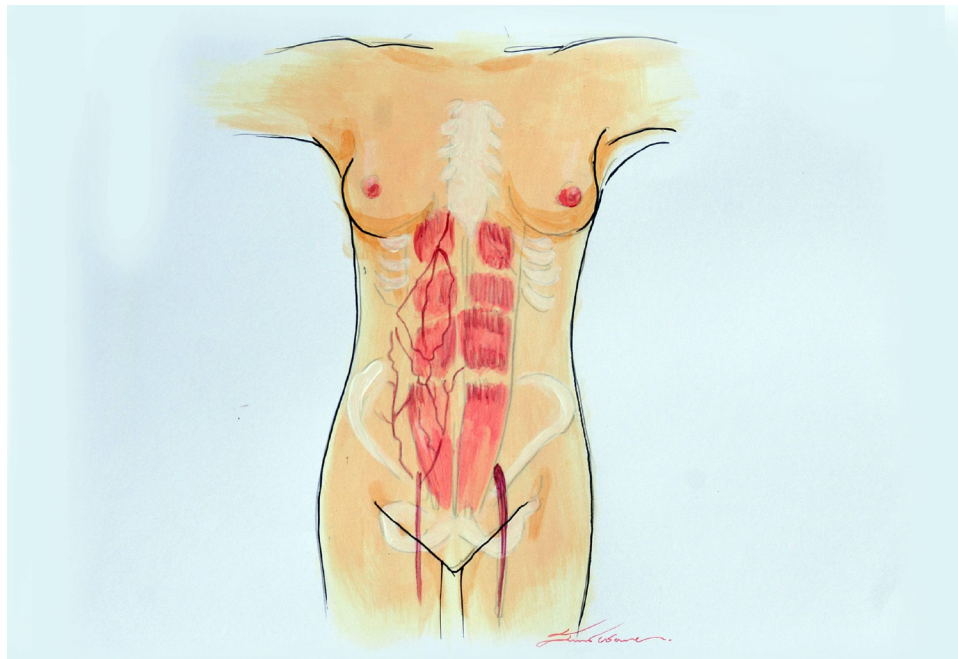
### บทนำ

transverse rectus abdominis musculocutaneous (TRAM) flap นับเป็น flap ที่มีการใช้กันอย่างแพร่หลายมากกว่า 30 ปี โดยมีการอธิบายเป็นครั้งแรกโดย Hartrampf ในปีค.ศ. 1982<sup>(1)</sup> เนื่องจากเนื้อเยื่อผิวหนังและ subcutaneous tissue บริเวณหน้าท้องส่วนล่างมีความหนาและลักษณะผิวใกล้เคียงกับเนื้อเต้านม TRAM flap จึงเป็น flap ที่สามารถสร้างทดแทนเต้านมใหม่ได้ทั้งเต้านมอย่างสวยงามโดยไม่ต้องอาศัยการเสริมด้วย implant และสามารถทดแทน skin coverage ของเต้านมได้ทั้งหมดในกรณีที่ผิวเต้านมมีมะเร็งลุกลามเป็นบริเวณกว้าง หรือในกรณี bilateral mastectomy ก็สามารถแบ่งครึ่งเนื้อ flap และยกเป็น bipedicled flap เพื่อทำการเสริมสร้างเต้านมได้ทั้งสองข้างพร้อมๆ กันโดยใช้ donor site บริเวณหน้าท้องเพียงแห่งเดียว ข้อดีอีกประการหนึ่ง คือไม่ต้องพลิกตัวผู้ป่วยขณะผ่าตัด นอกจากนี้แผลเป็นบริเวณ donor site ยังสามารถซ่อนได้ดีหากได้รับการออกแบบแนวของแผลอย่างถูกต้อง ด้วยเหตุผลดังกล่าว TRAM flap จึงเป็น flap ที่ได้รับความนิยมและมีการพัฒนาเทคนิคในการผ่าตัดมาอย่างต่อเนื่อง เพื่อลด donor site morbidity และ flap complication จนกลายมาเป็น free flap อีกหลายชนิดได้แก่ free TRAM, muscle-sparing free TRAM และกลุ่ม perforator flaps ซึ่งล้วนแล้วแต่มีพื้นฐานมาจาก pedicled TRAM ทั้งสิ้น

### กายวิภาค

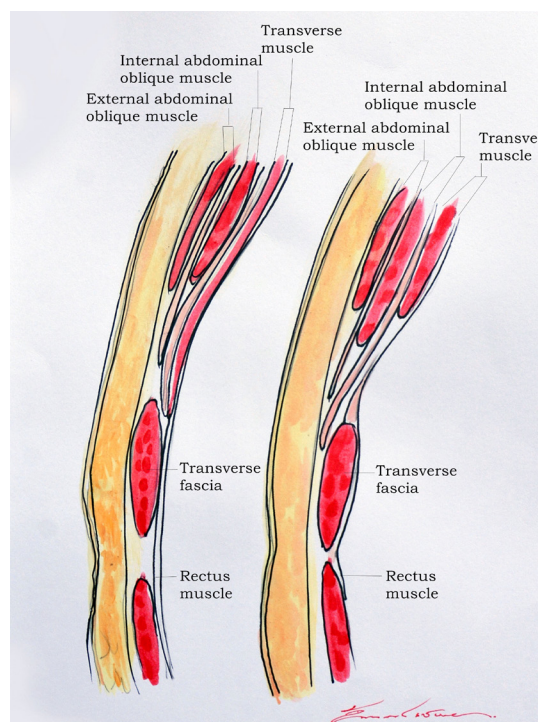
TRAM flap นั้นอาศัยเนื้อเยื่อ subcutaneous tissue และผิวหนังหน้าท้องเป็นหลักในการสร้าง bulk และ coverage เป็นเต้านมใหม่ ส่วนกล้ามเนื้อ rectus abdominis นั้นมีหน้าที่เพียงห่อหุ้ม superior epigastric vessels ซึ่งเป็น pedicle หลักของ flap

เส้นเลือด superior epigastric artery และ vein ต่อเนื่องมาจาก internal mammary vessels วิ่งอยู่ตาม deep surface ของกล้ามเนื้อ rectus abdominis และแตกแขนงลงไป anastomose กับ deep inferior epigastric vessels ที่บริเวณรอบๆ สะดือ บริเวณ para-umbilical plexus นี้จะให้แขนงที่เป็น perforators ซึ่งเป็น blood supply หลักไปเลี้ยง TRAM flap อย่างไรก็ตามเนื้อ flap ที่มาจากหน้าท้องส่วนล่างได้รับเลือดส่วนใหญ่จาก deep inferior epigastric system มากกว่า superior epigastric system เนื่องจากไม่ต้องผ่านแขนงเชื่อมต่อเล็กๆ รอบๆ สะดือ (รูปที่ 1) จากการศึกษาพบว่าจุดเชื่อมต่อระหว่าง superior และ inferior epigastric system หรือที่เรียกว่า choke vessels มากกว่าร้อยละ 60 จะมีขนาดเล็กระดับ microscopic<sup>(2)</sup> ซึ่งหมายความว่าเมื่อศัลยแพทย์พลิกกล้ามเนื้อ rectus ขึ้นมาอาจมองไม่เห็นจุดเชื่อมต่อของเส้นเลือดได้ด้วยตาเปล่าแต่ flap นั้นมี blood supply อย่างเพียงพอ โดยมีข้อแม้ว่ากล้ามเนื้อ rectus จะต้องไม่ขาดจากกัน ดังนั้นขณะเลาะแยกกล้ามเนื้อออกจาก anterior rectus sheath จะต้องใช้ความระมัดระวังโดยเฉพาะช่วงเหนือต่อสะดือเพราะกล้ามเนื้อจะถูกแบ่งเป็นช่วงๆ โดย tendinous intersection ซึ่งจะยึดติดกับ rectus sheath ค่อนข้างแน่น หากเลาะผิดพลาดอาจทำให้กล้ามเนื้อฉีกขาดได้ง่ายและส่งผลกระทบต่อ blood supply ของ flap



รูปที่ 1 Vascular anatomy of the deep epigastric system

การเย็บปิด rectus sheath อย่างแข็งแรงเป็นขั้นตอนที่สำคัญในการทำ TRAM flap ภายวิภาคที่สำคัญคือ anterior rectus sheath ซึ่งประกอบไปด้วย fascia สองชั้นของกล้ามเนื้อ external และ internal oblique แนบติดกัน จากด้าน lateral มาเชื่อมกับ sheath ของพังตรงข้ามบริเวณ midline ที่ linea alba (รูปที่ 2) fascia ทั้งสองชั้นนี้จะต้องได้รับการเย็บไปด้วยกันทั้งคู่ขณะที่ปิด donor defect เพื่อป้องกันไม่ให้เกิด hernia



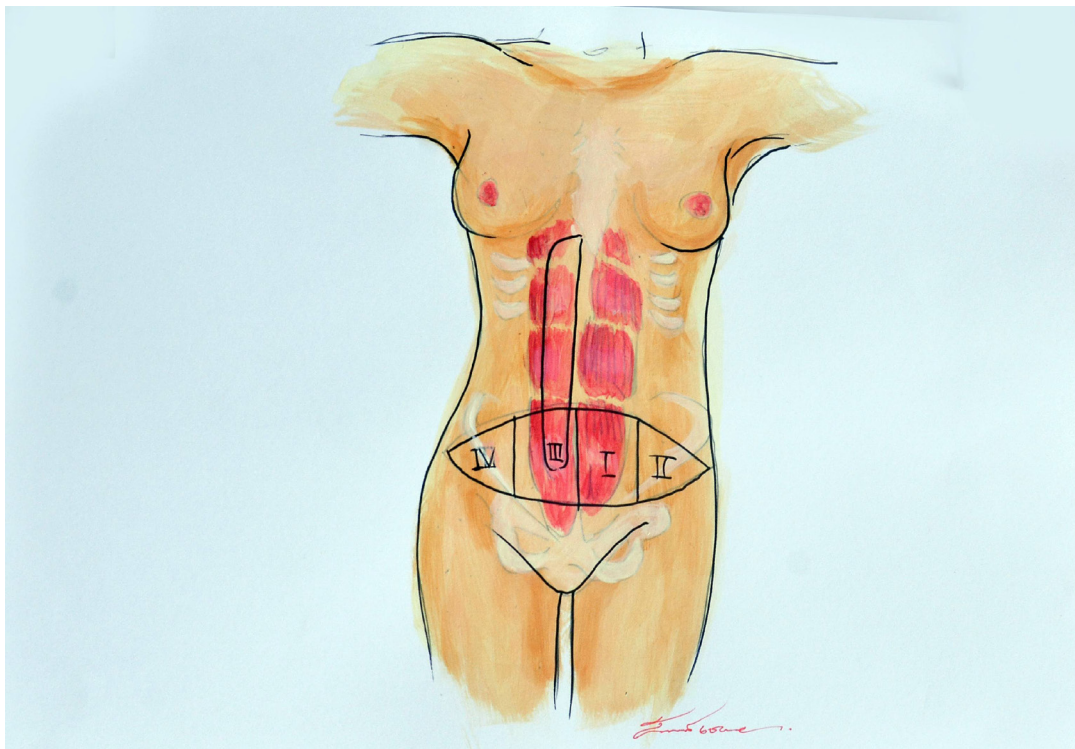
รูปที่ 2 Anatomy of the rectus sheath above and below the arcuate line

เส้นประสาท motor ของกล้ามเนื้อ rectus abdominis มีลักษณะเข้าไปเลี้ยงแบบ segment ตาม intercostal nerves เส้นประสาทเหล่านี้ศัลยแพทย์จะสามารถมองเห็นได้บริเวณ lateral border ของกล้ามเนื้อ rectus ขณะที่ยก flap และจะต้องตัดให้ขาด เพื่อพลิก flap ขึ้นไปยังเต้านม ข้อสำคัญคือ จะต้องตัดเส้นประสาท intercostal nerve ที่ 8 บริเวณ costal margin เสมอเพื่อป้องกันไม่ให้กล้ามเนื้อเกร็งเป็นก้อนบริเวณชายโครงเวลาผู้ป่วยลุกนั่ง

### Vascular zones ของ TRAM flap

TRAM flap สามารถแบ่งพื้นที่เป็น 4 โซนตามปริมาณเลือดที่มาหล่อเลี้ยง<sup>(1, 3)</sup> (รูปที่ 3) โซน 1 คือ บริเวณที่อยู่เหนือกล้ามเนื้อ rectus โดยตรงโซน 2 คือบริเวณที่อยู่ด้านตรงข้ามติดกับ midline โซน 3 คือบริเวณ flap ที่อยู่ lateral ต่อขอบของกล้ามเนื้อ rectus ด้านเดียวกัน และโซน 4 คือบริเวณ flap ที่อยู่ lateral ต่อขอบกล้ามเนื้อ rectus ผังตรงข้าม โดยทั่วไป circulation ที่มายัง flap และออกจาก flap จะดีที่สุดในโซนที่ 1 รองลงมาในโซน 2, 3 และแย่งที่สุดในโซน 4 ซึ่งเป็นส่วนของ flap ที่ต้องตัดทิ้ง

อย่างไรก็ดีจากการศึกษาของ Holm<sup>(4)</sup> โดยการฉีด indocyanine green เข้าใน deep inferior epigastric artery และตรวจวัด perfusion ด้วย laser fluorescence video angiography กลับพบว่า perfusion บริเวณโซน 3 ซึ่งอยู่ด้านเดียวกันกับกล้ามเนื้อ rectus abdominis มีมากกว่าโซน 2 ทำให้การแบ่งโซนแต่เดิมที่ใช้กันมา มีการเปลี่ยนแปลงไปโดยเฉพาะกรณีที่ใช้ TRAM ในรูปแบบ free flap ที่อาศัยเลือดจาก inferior system เพียงอย่างเดียว



รูปที่ 3 Circulatory zones of the TRAM flap

### ข้อบ่งชี้และการเลือกผู้ป่วยสำหรับ pedicle TRAM flap reconstruction

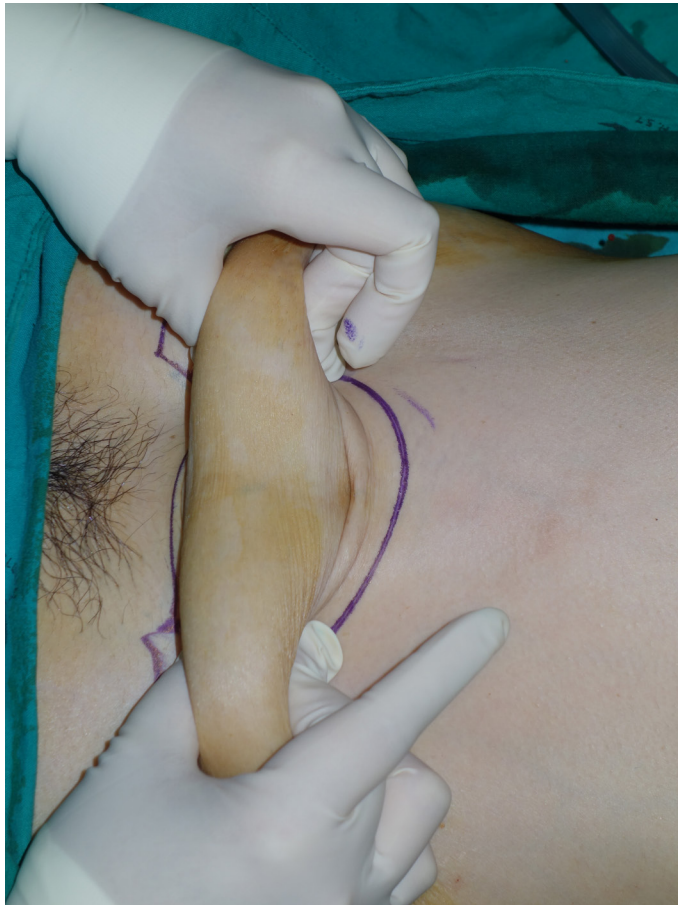1. ผู้ป่วยต้องมีสุขภาพแข็งแรงพอที่จะทนการผ่าตัดนาน 2-3 ชั่วโมงได้และต้องใช้เวลาพักฟื้นนาน 4-8 สัปดาห์
2. ผู้ป่วยต้องมีเนื้อหน้าท้องมากพอ
3. ผู้ป่วยที่ไม่เหมาะจะใช้ implant reconstruction เช่น มีเต้านมขนาดใหญ่ คล้อย หรือจำเป็นต้องฉายรังสีที่เต้านมหลังผ่าตัด

### ข้อห้ามในการผ่าตัด pedicle TRAM flap reconstruction

1. ผู้ป่วยที่มีประวัติผ่าตัด abdominoplasty และ extensive abdominal liposuction
2. ผู้ป่วยที่มีประวัติผ่าตัดผ่านบริเวณ subcostal โดยเฉพาะ Kocher's incision
3. ผู้ป่วยที่มีแผลผ่าตัดตอไปนี้อาจต้องได้รับการตรวจ perforator ด้วย Doppler ก่อนผ่าตัด<sup>(5)</sup>
  - 3.1 vertical midline incision
  - 3.2 laparoscopic surgery ที่มี port site บริเวณ upper abdomen
4. ผู้ป่วย scleroderma เนื่องจากจะมีปัญหาการเย็บปิดหน้าท้องได้
5. ผู้ป่วย obesity ผู้ป่วยสูบบุหรี่
6. ผู้ป่วยที่ต้องใช้กล้ามเนื้อหน้าท้องหนัก เช่น นักกีฬาบางชนิด
7. ผู้ป่วยที่ได้รับการฉายรังสีรักษาบริเวณหน้าอก (ไม่ควรเลือก pedicle ด้านที่เคยถูกฉายรังสีมาก่อน)

### Flap design

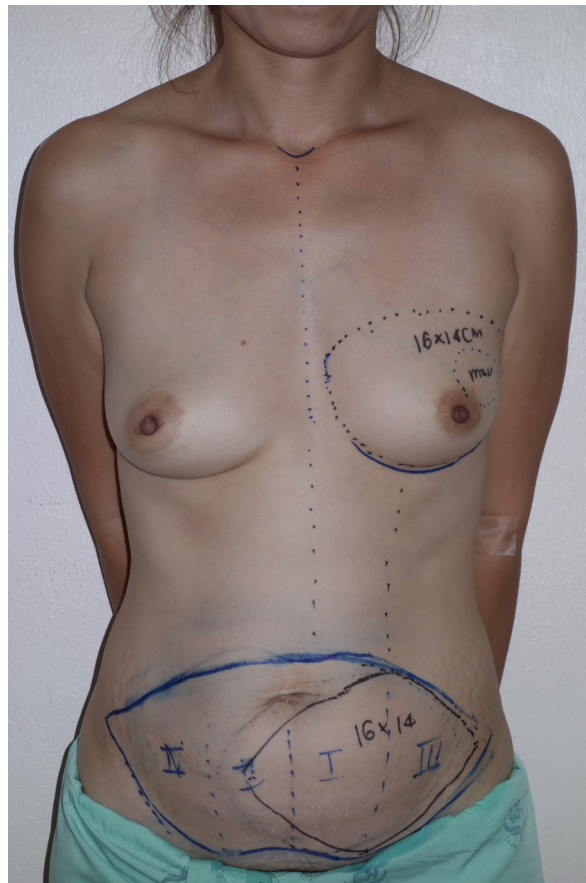
การวาดตำแหน่ง flap ควรทำขณะผู้ป่วยอยู่ในท่ายืน นอน และนั่งตามลำดับ เพื่อให้ประเมินปริมาณเนื้อเยื่อที่จะยกเป็น flap ได้อย่างเหมาะสม ในท่ายืนเมื่อ anterior superior iliac spine สองข้างอยู่ในระดับเดียวกัน ศัลยแพทย์จะสามารถตรวจสอบ symmetry ของแผลได้และมั่นใจว่าแผลเป็นจะอยู่ในแนว horizontal บางครั้งผู้เขียนจะให้ผู้ป่วยใส่กางเกงชั้นในตามปกติเพื่อกำหนดตำแหน่งของ lower incision ให้ต่ำกว่าขอบกางเกงชั้นในเล็กน้อยซึ่งทำให้แผลเป็นหลังผ่าตัดไม่โผล่ขึ้นมาเหนือขอบกางเกงชั้นในหรือชุดว่ายน้ำ ตำแหน่งของ upper incision คือเหนือขอบบนของสะดือและโค้งออกทางด้านข้างไปบรรจบกับ lower incision ศัลยแพทย์ควรใช้วิจารณญาณในการกำหนดความยาวและความกว้างของ flap เพื่อไม่ให้เกิด dog ear ด้านข้างและสามารถเย็บปิดหน้าท้องได้โดยไม่ตึงเกินไป (รูปที่ 4)



**รูปที่ 4** การประเมินเนื้อหน้าท้องก่อนผ่าตัด ความหมายของเนื้อบริเวณหน้าท้องเปรียบเทียบกับปริมาณของเต้านม ศัลยแพทย์สามารถประมาณขนาดเต้านมได้ด้วยวิธีเดียวกัน

นอกจากนี้ควรวาดเส้นกำหนด midline, breast boundary และ breast meridian ของเต้านมทั้งสองข้างในทำขึ้นไว้ด้วยเพื่อใช้อ้างอิงขณะจัดวาง flap เป็นเต้านมใหม่

การประเมินขนาดของ skin flap ที่ต้องใช้ สามารถกระทำได้หลายวิธี เช่นการวัดระยะผิวของเต้านมข้างปกติในแนวแกน vertical และ horizontal และนำมาวาดลงบน flap หรือการใช้ paper template เป็นต้น (รูปที่ 5) อย่างไรก็ตาม flap จะต้องมีการหมุน 90-180 องศาแล้วแต่ลักษณะของ pedicle และ flap setting ดังนั้นศัลยแพทย์ยังไม่ควรตัด skin ออกจาก abdominoplasty ellipse จนกว่าจะมั่นใจตำแหน่งของเนื้อที่จะใช้หลังจากได้ย้าย flap ขึ้นไปยังแผล mastectomy เสียก่อน



**รูปที่ 5** Flap design and marking เมื่อวางแผนการ abdominoplasty แล้ว ควรกำหนด pedicle ว่าจะใช้ การใช้และพิจารณาเลือก orientation ของ flap ให้เหมาะสมโดยให้อาณาเขตของ flap มี paraumbilical perforator รวมอยู่เสมอ

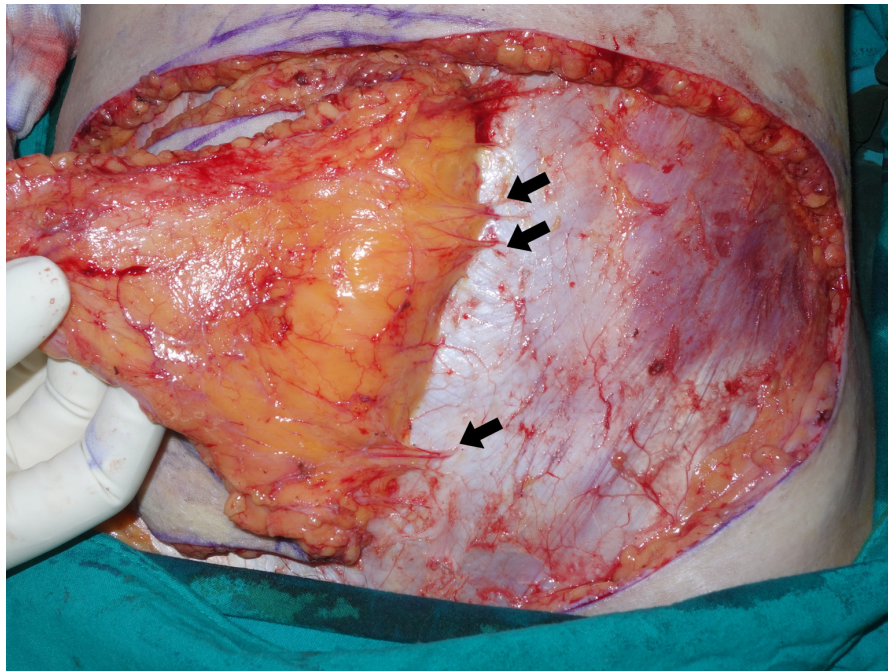
### Flap elevation

การยก flap เริ่มด้วยการลง upper incision จนถึงชั้น aponeurosis จากนั้น undermine ส่วน upper abdominal flap ขึ้นไปจนถึงระดับ xiphoid process และทำ tunnel ไปสู่ mastectomy defect ด้านที่ต้องการ ความกว้างของ tunnel ควรมากพอที่ flap จะลอดผ่านไปได้และไม่รัด pedicle หรืออย่างน้อยนิ้วมือสี่นิ้วของศัลยแพทย์สามารถผ่านได้โดยให้รบกวน inframammary crease น้อยที่สุด จากนั้นลง lower incision จนถึง aponeurosis โดยควรทำการผูกตัดเส้นเลือดขนาดค่อนข้างใหญ่ในบริเวณนี้ได้แก่ superficial inferior epigastric vessels

ทั้งนี้ต้องไม่ลืมตัดแยกสะดือออกจาก skin flap เสียก่อน โดยระหว่างแยก umbilical stalk ออกจาก flap ต้องระวังไม่ให้ Para-umbilical perforators ได้รับความเสียหายจากการเก็บ fat รอบๆสะดือมากเกินไป

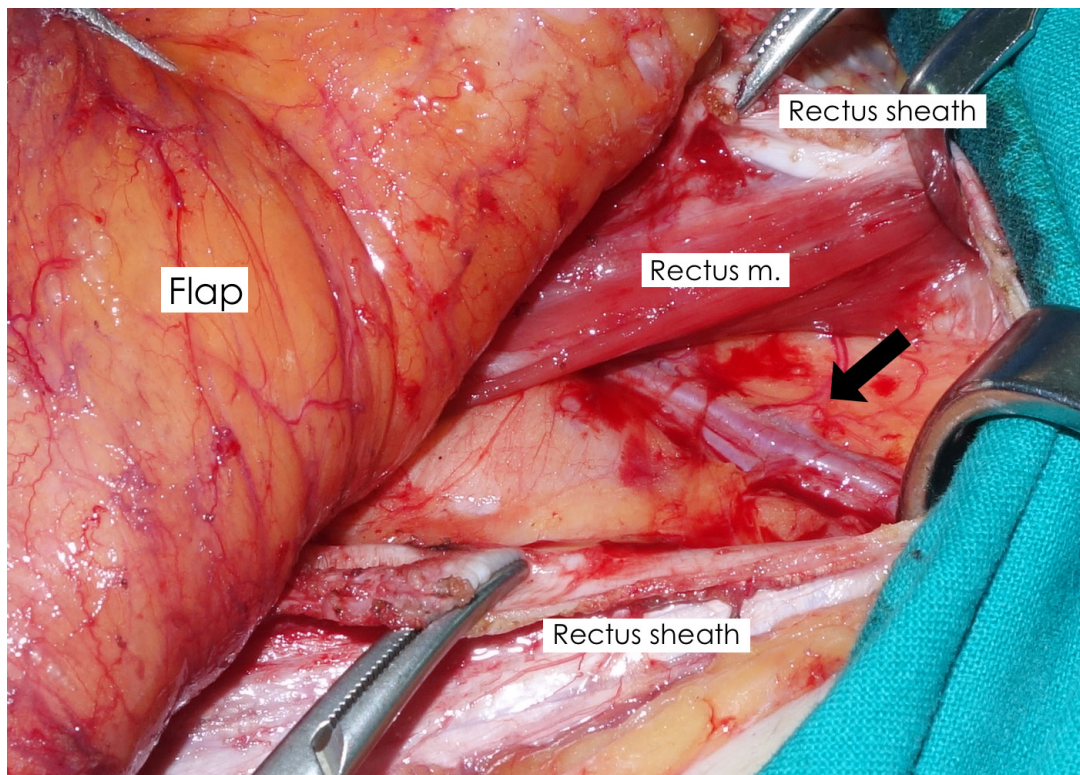
การเลือกใช้ pedicle ด้านเดียวกันกับ defect หรือด้านตรงกันข้ามแล้วแต่ความถนัดของศัลยแพทย์เนื่องจากส่วนใหญ่ให้ผลไม่แตกต่างกันในแง่ blood supply แต่การใช้ contralateral pedicle มักได้ flap วางตัวในแนว vertical ทำให้ได้รูปร่างของเต้านมแคบและมี upper pole fullness ที่ดี ส่วน ipsilateral pedicle flap จะวางตัวในแนวนอนมากกว่าและทำให้ได้เต้านมลักษณะกว้างเหมาะกับผู้ป่วยที่มีเต้านมด้านตรงข้ามค่อนข้างใหญ่ หรือมีรูปร่างท้วม<sup>(6)</sup>

เมื่อเลือกฝั่ง pedicle ที่ต้องการแล้ว ในด้านที่ไม่ต้องการใช้ pedicle สามารถยก flap ขึ้นจาก external aponeurosis จนถึงแนว midline ส่วนด้าน pedicle ที่ต้องการ ให้เลาะยก flap ขึ้นจนถึง lateral border ของ rectus sheath จากนั้นค่อยๆ เลาะแยก flap ออกจาก rectus sheath อย่างระมัดระวังจนเห็น medial และ lateral perforators เพื่อตัดยก anterior rectus sheath ให้ติดไปกับ flap เท่าที่จำเป็น (รูปที่ 6) โดยทั่วไปแนวในการตัด rectus sheath ด้าน medial จะอยู่ lateral ต่อ midline ประมาณ 1 เซนติเมตรและแนว lateral ห่างกัน 3.5-4 เซนติเมตร แผ่น anterior rectus sheath นี้จะต้องมีทั้ง medial และ lateral perforators ติดไปกับ flap ด้วย จากนั้นลากแนวตัดมาบรรจบกันทาง inferior เป็นขอบล่างของ sheath ที่ต้องการยกไป ส่วนด้าน superior จะตัด sheath เป็นแนวขนานยาวไปจนถึง costal margin เพื่อยก sheath ติดกับ rectus muscle ขึ้นไปเป็นแถบกว้าง 3-4 เซนติเมตร หรือลากเป็นแนวตัดมาบรรจบกันตามแนว superior border ของ ellipse ก็ได้ จากนั้นค่อยเปิด sheath ออกด้วยการตัด sheath เหนือกล้ามเนื้อเป็นแนวยาวแล้วเปิดเป็นฝาเพื่อยกกล้ามเนื้อ rectus ส่วนบนทั้งหมดพลิก ขึ้นไปโดยไม่ต้องสร้าง sheath defect เพิ่ม



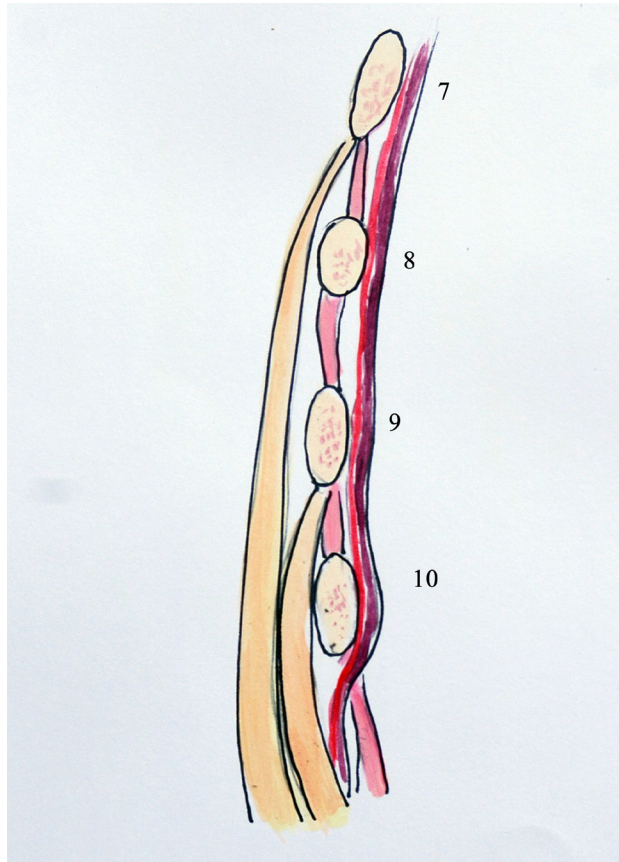
รูปที่ 6 lateral row perforators (ลูกศรสีดำ)

บริเวณเหนือ pubic symphysis 4-5 เซนติเมตรให้หา deep inferior epigastric vessels โดยหลอดเลือดดำและแดงจะวิ่งอยู่ด้าน deep surface ของกล้ามเนื้อ rectus ใกล้ๆ lateral border ศัลยแพทย์ควรเลาะแยกเส้นเลือดไว้ให้ยาวใกล้ถึงจุดที่แยกออกจาก external iliac vessels แล้วจึงตัดเพื่อยกติดกับ flap ไปเพื่อใช้ต่อเส้นเลือดหากเกิดเหตุสุดวิสัย (รูปที่ 7)



รูปที่ 7 Deep inferior epigastric artery and vein (ลูกกรรสีดำ)

จากนั้นทำการตัดขวางกล้ามเนื้อ rectus ใต้ต่อ perforator ตัวที่อยู่ต่ำสุดที่เข้าไปเลี้ยง flap เมื่อตัดกล้ามเนื้อ rectus แล้ว flap จะสามารถ mobilize ออกจาก posterior rectus sheath ได้โดยง่าย โดยระหว่างที่ยกกล้ามเนื้อพลิกขึ้นไปด้านบนจะพบintercostal perforators และ intercostal nerves วิ่งเข้ามาเลี้ยงกล้ามเนื้อจากทาง lateral ให้ทำการตัดขึ้นไปตามลำดับ ที่จุด pivot point บริเวณ costal margin ศัลยแพทย์สามารถตัดขวางกล้ามเนื้อ rectus อย่างระมัดระวังได้ เพื่อเพิ่ม arc of rotation และลดปัญหาบริเวณที่กล้ามเนื้อพาดผ่าน costal margin หนุนเป็นก้อนๆ หลังผ่าตัดโดยให้เหลือกล้ามเนื้อต่อเนื่องกันไว้เล็กน้อยเพื่อลดแรงดึงและป้องกันหลอดเลือดถูกกระชากโดยตรง การตัดขวางกล้ามเนื้อบริเวณ costal margin นี้ไม่มีผลกับ blood supply เนื่องจากเส้นเลือด superior epigastric artery จะแยกตัวลงไปอยู่ deep กว่า costal cartilage และต่อเนื่องไปกับ internal mammary vessels ทางด้านบน (รูปที่ 8) จากนั้นศัลยแพทย์นำส่วนของ TRAM flap ลอดผ่าน tunnel ไปยัง mastectomy defect บนหน้าอกอย่างระมัดระวังไม่ให้เกิดการบาดเจ็บบริเวณ pedicle



**รูปที่ 8** ภาพ sagittal section ของบริเวณ costal margin แสดงให้เห็น superior insertion ของ rectus muscle บริเวณด้าน anterior ต่อ ribs ในขณะที่เส้นเลือด superior epigastric อยู่ทางด้าน posterior

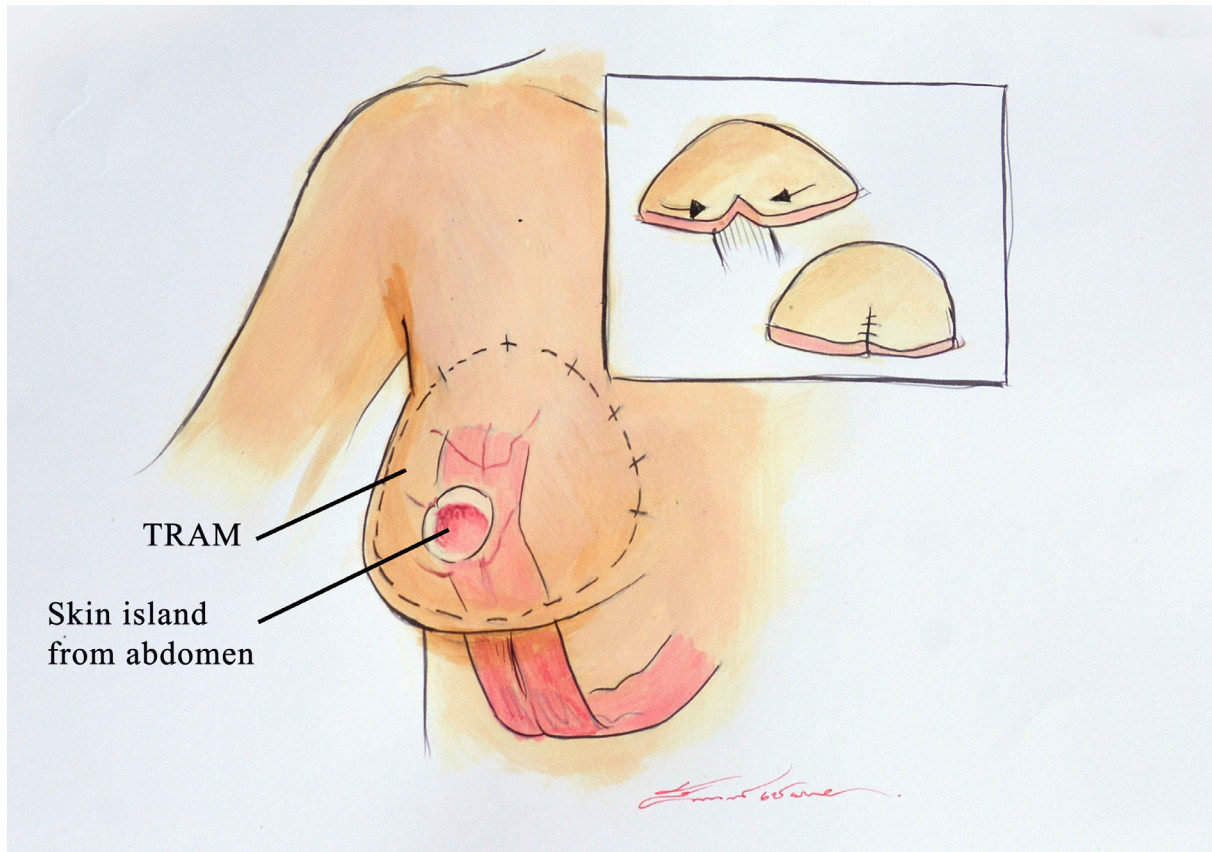
### การปิดหน้าท้อง

การเย็บปิดผนังหน้าท้องส่วนใหญ่สามารถปิด sheath ได้โดยตรงโดยทำการเย็บตลอดแนวยาวของ sheath ที่ได้ทำการเปิดเลาะ flap ตั้งแต่ pubic tubercle จนถึง costal margin โดยเหลือช่องเปิดไว้ราว 2 เซนติเมตรรอบๆ pedicle หากผนังหน้าท้องถูกดึงไปด้าน defect มากเกินไปควรเย็บ plicate ผนังฝั่งตรงข้ามในแนว vertical ด้วยเพื่อไม่ให้สะดือเบียดกลับมาสู่ตำแหน่งกึ่งกลาง ในกรณีที่พบว่ามี tension มากเกินไปไม่ควรเย็บปิดหน้าท้องโดยตรงแต่ควรใช้ mesh (polypropylene หรือวัสดุอื่นๆ) เย็บปิด sheath defect เพื่อให้ผนังหน้าท้องมีความแข็งแรง โดยจุดสำคัญคือการเย็บต้อง include internal oblique ไปพร้อมกับ external oblique fascia เสมอ มิฉะนั้นจะเกิด hernia ได้ง่ายโดยเฉพาะบริเวณต่ำกว่า arcuate line ศัลยแพทย์ไม่ควรลังเลที่จะใช้ mesh เสริมในการปิด donor site เนื่องจากผนังหน้าท้องส่วนล่างมีความแข็งแรงไม่มากเท่าส่วนบนทำให้ในอดีตพบ abdominal wall hernia จากการทำ TRAM flap ได้บ่อยๆ<sup>(7-8)</sup> การใช้ mesh เสริมความแข็งแรงของผนังหน้าท้องช่วยลด donor site morbidity จากการ harvest TRAM flap ได้อย่างมีนัยสำคัญ<sup>(9)</sup> อย่างไรก็ตามก็ดีจากการศึกษาพบว่า abdominal wall bulge หรือ hernia มีความสัมพันธ์กับการทำ bipediced TRAM มากที่สุดและแนะนำให้ใช้ mesh เสมอ

การเย็บปิดหน้าท้องส่วน subcutaneous tissue และ skin สามารถทำได้ง่ายขึ้นโดยการปรับเตียงให้งอตัวเพื่อลด tension เย็บชั้น Scarpa fascia และ skin ตามลำดับโดยใส่ drain สองเส้นไว้ใต้ abdominal flap รูเปิดสำหรับสะดือควรเป็นรูปกลมหรือหัวใจคว่ำโดยระวังไม่ให้ขนาดใหญ่เกินไปซึ่งเมื่อแผลหายแล้ว scar จะหดรั้งลงไปทำให้ไม่เห็นรอยแผลเป็นที่สะดือมากนัก และควรตรวจให้แน่ใจว่ารูเปิดของสะดืออยู่ในแนว midline ผู้เขียนมักเย็บปิดผิวหนังหน้าท้องบริเวณช่วงกลางก่อนแล้วจึงเลือกตำแหน่งรูเปิดของสะดือเพื่อให้แน่ใจว่ารูปร่างและตำแหน่งของรูเปิดจะไม่เปลี่ยนแปลงจากแรงดึงหลังเย็บหน้าท้องลงมาทั้งหมด ศัลยแพทย์บางท่านแนะนำให้เย็บ umbilical skin ลงไปติดกับ sheath ด้านล่างร่วมกับตัดแต่ง fat บริเวณรอบๆ รูเปิดสะดือให้บางลงเพื่อให้เกิดเป็นแอ่งเพิ่มความสวยงามของหน้าท้อง

### Flap shaping and positioning

TRAM flap สามารถหมุนได้ 90-180 องศาตามแต่ความเหมาะสมและเย็บติดกับ anterior chest wall โดยเฉพาะด้าน superior และ medial เพื่อให้มี upper pole fullness และเนื้อ flap ไม่ย้อยออกด้านข้างมากนัก การตัดแต่งเนื้อ flap ให้ทำการตัดจากด้าน deep surface เพื่อไม่ให้รบกวน blood supply ที่มาตาม dermal plexus ส่วนของ flap ที่เป็น zone 4 และปลายของ zone 3 ควรตัดทิ้งทั้งหมด ส่วน skin ที่ไม่ต้องการใช้ให้ทำการ de-epithelialize ออก การตัดแต่ง flap และการจัดวางตำแหน่งของ flap ให้เหมาะสมเป็นปัจจัยหลักที่ส่งผลต่อรูปร่าง ของเต้านมและผลการผ่าตัด ศัลยแพทย์ควรใช้เวลาและใช้วิจารณญาณในการตัดแต่งให้สวยงามโดยไม่ทำให้ blood supply ถูกรบกวนมากเกินไป และระวังไม่ให้รอยต่อระหว่าง breast skin กับ flap มีร่องหลุมหรือนูนผิดปกติ ส่วนของ flap ที่เคยเป็นที่อยู่ของสะดือแนะนำให้เย็บปิดเพื่อให้เกิดเป็นรูป cone ไม่แนะนำให้พับซ่อนเนื้อ flap เพื่อสร้าง lower pole projection เนื่องจากการพับ flap อาจทำให้ส่วนของ flap ขาดเลือดไปเลี้ยงและ necrosis ได้ (รูปที่ 9) หลังจากจัดตำแหน่งของ flap แล้วทำการเย็บปิดผิวหนังตามปกติโดยใส่ drain 1-2 เส้นไว้ใต้ flap เพื่อระบายเลือดและน้ำเหลืองหลังผ่าตัด



รูปที่ 9 การเย็บ TRAM flap เข้าสู่ mastectomy defect

### Complications

สามารถแบ่ง complication เป็น flap complications และ donor site morbidity

flap complications ที่ถูกกล่าวถึงบ่อยคือ flap necrosis ซึ่งกรณี total necrosis นั้นพบได้น้อยมากในกรณี pedicle flap ส่วนที่พบบ่อยกว่าคือ partial necrosis และ fat necrosis ซึ่งส่วนใหญ่สามารถป้องกันได้โดยการวางแผนและออกแบบ flap ให้เหมาะสม รวมถึงการประเมิน perfusion ของ flap ขณะที่ทำการผ่าตัด ในกรณีที่ต้องการเนื้อ flap ใหญ่มากหากพิจารณาใช้ bipediced TRAM หรือ free TRAM flap ย่อมช่วยลดการเกิด fat necrosis และ flap loss ได้ดีกว่า

ผู้ป่วยที่มี fat necrosis บางครั้งอาจไม่มีอาการใดๆ บางรายอาจมาด้วยก้อน calcified mass หรืออาจแตกออกเป็นน้ำสีขุ่นๆ ออกมาตามรอยแผลผ่าตัด การรักษาสารภาพทำได้ตั้งแต่ observe หรือทำการ debridement ตามความเหมาะสม

flap necrosis เกิดได้จากหลายสาเหตุ เช่น tension มากเกินไปหรือ pedicle มีการบิดตัวมากทำให้เกิดการตีบตันของเส้นเลือด ดังนั้นศัลยแพทย์ควรตรวจสอบ perfusion ของ flap และการวางตัวของ pedicle ที่บริเวณ costal margin ให้อยู่ในสภาพที่ไม่ตึงและบิดตัวมากเกินไปหลังจากที่ย้าย flap เข้าสู่ mastectomy defect แล้ว ในกรณีที่ไม่มีอาการตึงรั้งที่ pedicle หากพบว่าบางบริเวณของ flap มี congestion ผิดปกติอาจจำเป็นต้องตัดเนื้อส่วนนั้นทิ้งก่อนที่จะ inset flap ลงไป ในกรณีที่พบว่า flap มีอาการผิดปกติในช่วงหลังผ่าตัด ให้ลด pressure บริเวณ pedicle ด้วยการคลาย dressing ที่กดบริเวณ

หน้าท้อง หรือตัดไหมที่ flap ออกบางส่วนเพื่อลด pressure ในกรณีที่ flap บวมขึ้นหลังผ่าตัด เนื้อ flap ส่วนที่ necrosis ให้ทำการ debridement และเย็บปิดหรือปล่อยให้หายเองตามความเหมาะสม

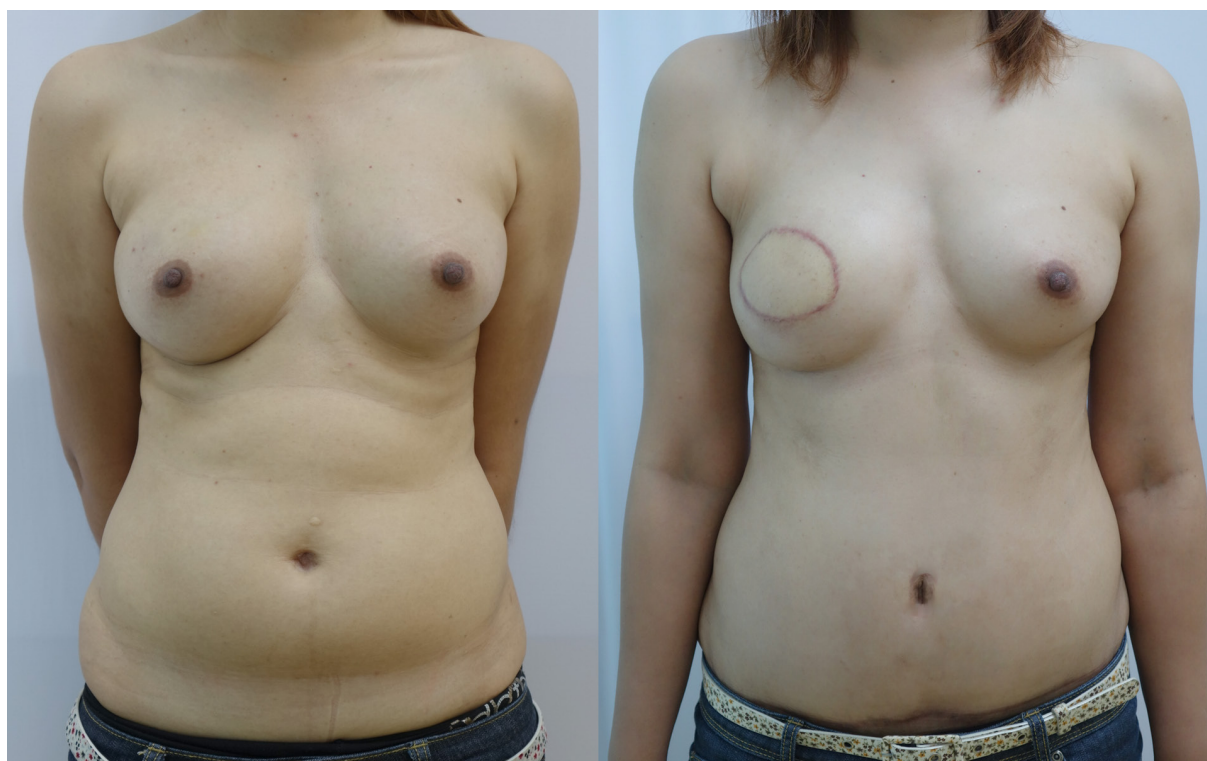
abdominal wall complications ประกอบด้วย hernia, bulge, seroma, skin flap necrosis หรือ wound dehiscence

หากทำการเย็บปิดผนังหน้าท้องอย่างเหมาะสมโอกาสเกิด hernia ค่อนข้างน้อยมาก จากประสบการณ์ผู้เขียนไม่เคยพบ hernia เลย จะมีอาการ bulge บ้างในบางรายเท่านั้น อาการที่พบได้บ่อยกว่าคือผู้ป่วยอาจมีอาการหน้าท้องอ่อนแรง โดยเฉพาะผู้ที่มิกิจกรรมที่ต้องใช้กล้ามเนื้อท้องมากๆ หรือออกกำลังกายหนักซึ่งพบได้มากกว่า 30% ซึ่งในประเด็นนี้ศัลยแพทย์ควรแจ้งให้ผู้ป่วยทราบเสียก่อนที่จะทำการผ่าตัดชนิดนี้

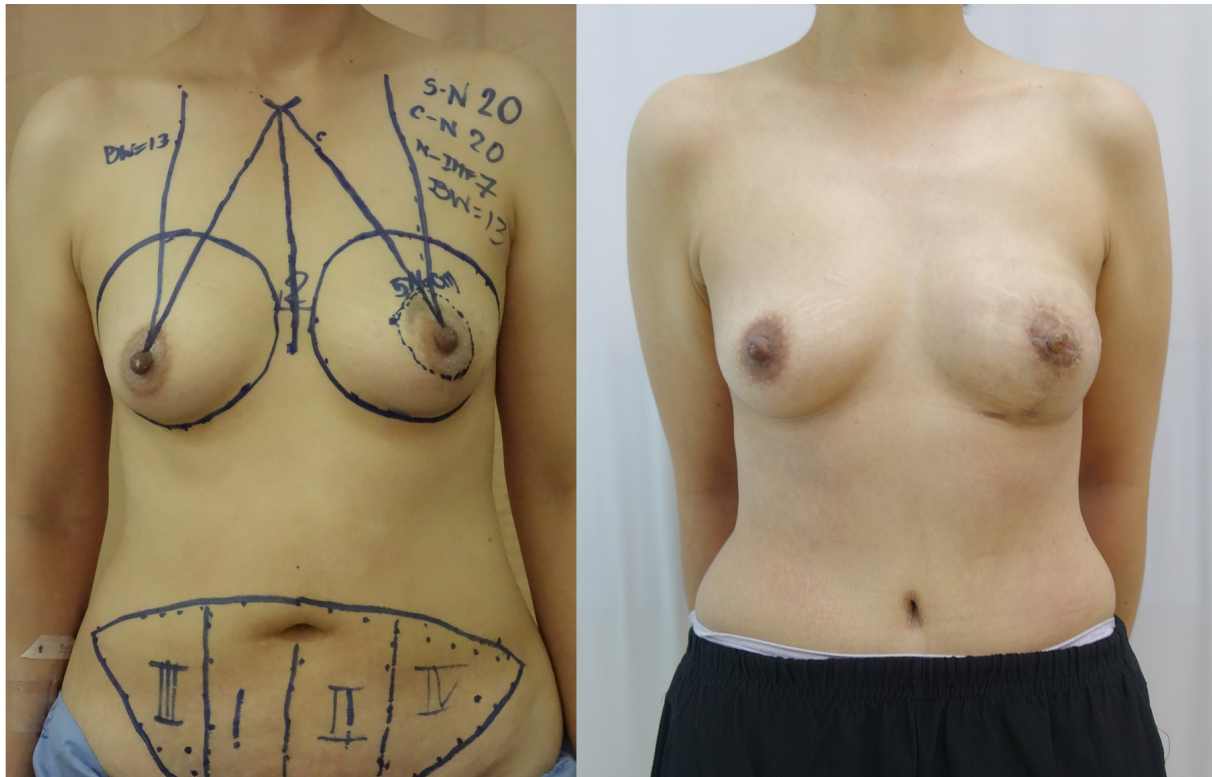
### unaru

pedicle TRAM flap reconstruction เป็นตัวเลือกที่เหมาะสมอันดับแรกๆ สำหรับการทำให้ breast reconstruction ด้วย autologous tissue โดยมีข้อดีคือได้เนื้อเพียงพอที่จะสร้างเต้านมทั้งเต้า และได้เต้านมใหม่ที่ดูเป็นธรรมชาติ มี donor site morbidity น้อย รวมทั้งช่วยให้หน้าท้องมีรูปร่างที่ดีขึ้น อย่างไรก็ตามการเลือกผู้ป่วยที่เหมาะสมและการวางแผนผ่าตัดที่ดีเป็นปัจจัยหลักที่ทำให้การผ่าตัดประสบความสำเร็จและมีอัตราการเกิดภาวะแทรกซ้อนต่ำ

ตัวอย่างผู้ป่วย breast reconstruction with pedicle TRAM flap (รูปที่ 10-11)



รูปที่ 10 ภาพก่อนและหลังผ่าตัด right breast reconstruction with contralateral pedicled TRAM flap



**รูปที่ 11** ภาพก่อนและหลังผ่าตัด left breast reconstruction with contralateral pedicled TRAM flap และ nipple areolar complex reconstruction

#### เอกสารอ้างอิง

1. Hartrampf CR, Scheflan M, Black PW. Breast reconstruction with a transverse abdominal island flap. *PlastReconstr Surg.* 1982 Feb;69(2):216–25.
2. Taylor GI, Palmer JH. The vascular territories (angiosomes) of the body: experimental study and clinical applications. *Br J Plast Surg.* 1987 Mar;40(2):113–41.
3. Scheflan M, Dinner MI. The transverse abdominal island flap: part I. Indications, contraindications, results, and complications. *Ann Plast Surg.* 1983 Jan;10(1):24–35.
4. Holm C, Mayr M, Hofter E, Ninkovic M. Perfusion zones of the DIEP flap revisited: a clinical study. *PlastReconstr Surg.* 2006 Jan;117(1):37–43.
5. Jones G. The Pedicled TRAM Flap in Breast Reconstruction. *ClinPlast Surg.* 2007;34(1):83–104.
6. Ozkan A, Cizmeci O, Aydin H, Ozden BC, Tumerdem B, Emekli U, et al. The use of the ipsilateral versus contralateral pedicle and vertical versus horizontal flap inset models in TRAM flap breast reconstruction: the aesthetic outcome. *Aesthetic Plast Surg.* 2002;26(6):451–6.
7. Kroll SS, Schusterman MA, Reece GP, Miller MJ, Robb G, Evans G. Abdominal wall strength, bulging, and hernia after TRAM flap breast reconstruction. *PlastReconstr Surg.* 1995 Sep;96(3):616–9.
8. Petit JY, Rietjens M, Garusi C, Giraldo A, Lorenzi F De, Ph D, et al. Follow-Up Abdominal Complications and Sequelae after Breast Reconstruction with Pedicled TRAM Flap : Is There Still an Indication for Pedicled TRAM in the Year 2003 ? 2003;1063–5.
9. Wan DC, Tseng CY, Anderson-Dam J, Dalio AL, Crisera CA, Festekjian JH. Inclusion of Mesh in Donor-Site Repair of Free TRAM and Muscle-Sparing Free TRAM Flaps Yields Rates of Abdominal Complications Comparable to Those of DIEP Flap Reconstruction. *PlastReconstr Surg.* 2010;126(2). v

## Nipple Reconstruction

นายแพทย์อาคม ชัยวีระวัฒน์

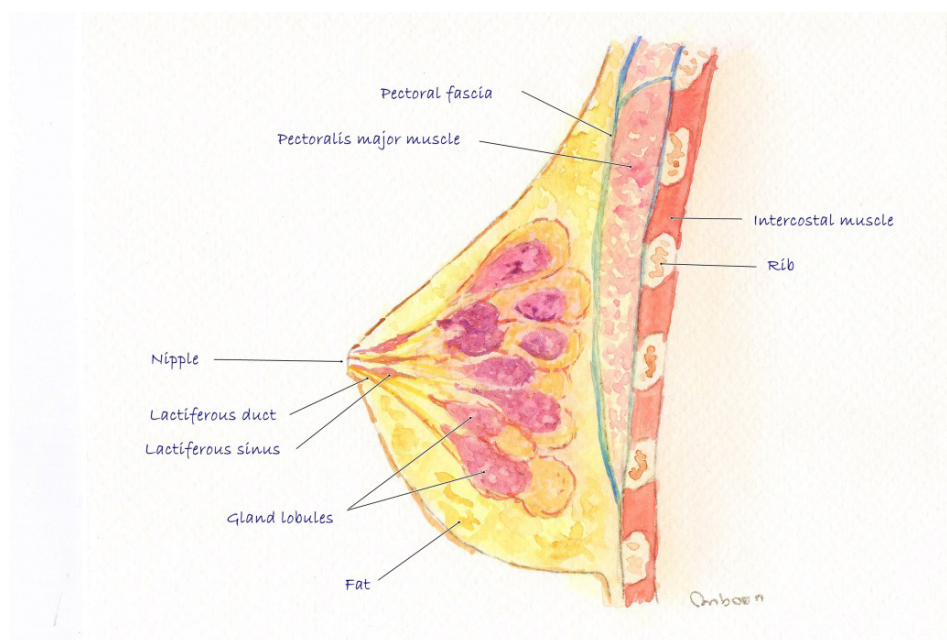
แพทย์หญิงอรดี พัฒนะเอนก

### บทนำ

การสร้าง nipple areola complex (NAC) เป็นขั้นตอนสุดท้ายของการทำ breast reconstruction ภายหลังจากผ่าตัดเต้านมในผู้ป่วยมะเร็งเต้านม และควรทำต่อเมื่อศัลยแพทย์มั่นใจแล้วว่ารูปทรงและขนาดของ reconstructed breast นั้นได้เท่ากันตามที่ตั้งใจไว้แล้ว มีเทคนิคต่างๆ เกิดขึ้นมากมายในการทำ NAC reconstruction ซึ่งบางเทคนิคก็ไม่ใช่ที่นิยมในปัจจุบัน และบางเทคนิคก็เป็นที่ยอมรับอย่างกว้างขวาง การทำ NAC reconstruction นั้นมีเทคนิคที่ค่อนข้างง่าย แต่ถือว่าเป็นส่วนสำคัญที่สุดในแง่ของความงามที่คาดหวังไว้ของผู้ป่วย<sup>(1)</sup> ปัญหาส่วนใหญ่ของเทคนิคต่างๆ คือ การที่มี nipple projection loss ด้วยเหตุนี้ ศัลยแพทย์ส่วนใหญ่จึงแนะนำให้ทำส่วน nipple ให้มีขนาดใหญ่เป็นสองเท่าของขนาดที่ต้องการ เพื่อให้ได้ขนาดตามที่คาดการณ์ไว้<sup>(2-3)</sup>

### โครงสร้างทางกายวิภาคของ NAC<sup>(4)</sup>

NAC ประกอบไปด้วย 2 ส่วนหลัก คือ หัวนม (nipple) และลานนม (areola) ในแต่ละคนจะมีขนาดและรูปร่างที่แตกต่างกัน บริเวณลานนมจะมีพิวซรุขระจาก Montgomery gland ที่อยู่ข้างใต้ ซึ่งตรงกลางจะเป็นส่วนของหัวนมที่มีท่อน้ำนมมาเปิดอยู่ประมาณ 10-20 ท่อ โดยบริเวณ NAC นี้จะไม่มีส่วนของ subcutaneous tissue อยู่ (รูปที่ 1)

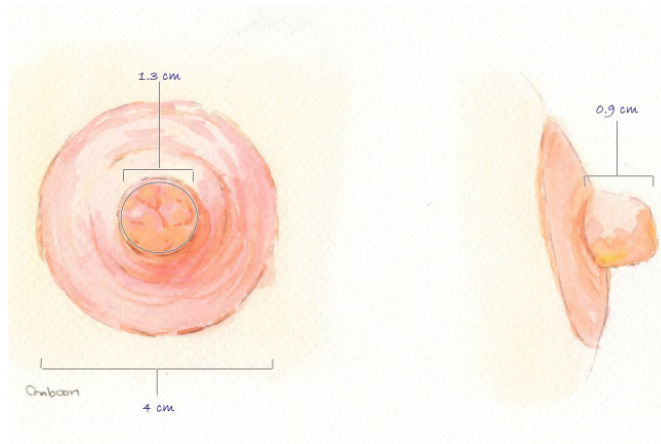


รูปที่ 1 โครงสร้างของ NAC

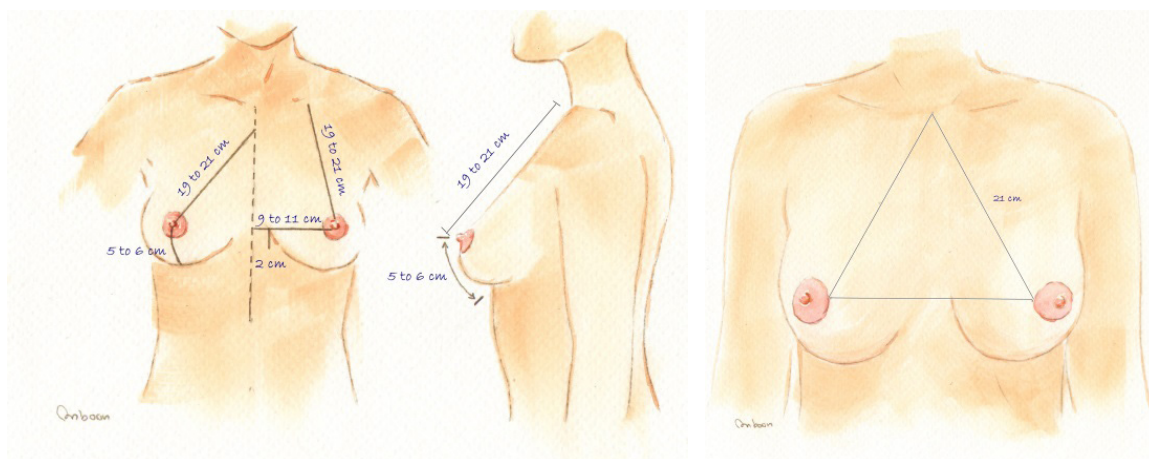
### หลักการทั่วไปของการทำ NAC reconstruction

ในการทำ NAC reconstruction ต้องคำนึงถึงความสมมาตรกับตำแหน่งของ NAC อีกข้าง ทั้งตำแหน่ง ขนาด รูปทรง พื้นผิว และสี รวมทั้งระดับของหัวนมที่ยื่นออกมา (projection) โดยทั่วไปการผ่าตัดชนิดนี้สามารถทำได้ในลักษณะผู้ป่วยนอกภายใต้การฉีดยาชาาระดับความรู้สึกลเฉพาะที่ โดยมีหลักการที่ต้องคำนึงถึงดังนี้

- เวลาที่เหมาะสมในการทำ NAC reconstruction ควรรอประมาณ 3-4 เดือน ภายหลังจากการทำ breast reconstruction<sup>(5-7)</sup> เพื่อให้ขนาดและตำแหน่งของเต้านมค่อนข้างคงที่ก่อน หากตัดสินใจผ่าตัดเร็วเกินไป อาจส่งผลให้ตำแหน่งของ NAC ไม่เท่ากับอีกข้างได้
- ในการทำ NAC reconstruction เพียงข้างเดียว ให้ยึดตามแบบ NAC ของเต้านมอีกข้างเป็นต้นแบบในการจัดวางตำแหน่ง และขนาด รูปทรง
- สำหรับการทำให้ NAC reconstruction ทั้งสองข้างของเต้านม ตำแหน่งของ NAC ที่จะทำให้ยึดตาม anatomical landmarks (รูปที่ 2, 3) และความต้องการของผู้ป่วยเป็นสิ่งสำคัญ
- ในการทำ NAC reconstruction ด้วยวิธี local flaps ควรทำขนาดหัวนม (nipple) ให้มีขนาดใหญ่กว่าผลลัพธ์ที่ต้องการ 25-50% เนื่องจากจะเกิด loss of projection จากภาวะดิ่งรั้งที่เกิดขึ้น



รูปที่ 2 ขนาดโดยทั่วไปของ NAC



รูปที่ 3 Anatomical landmarks ของ NAC

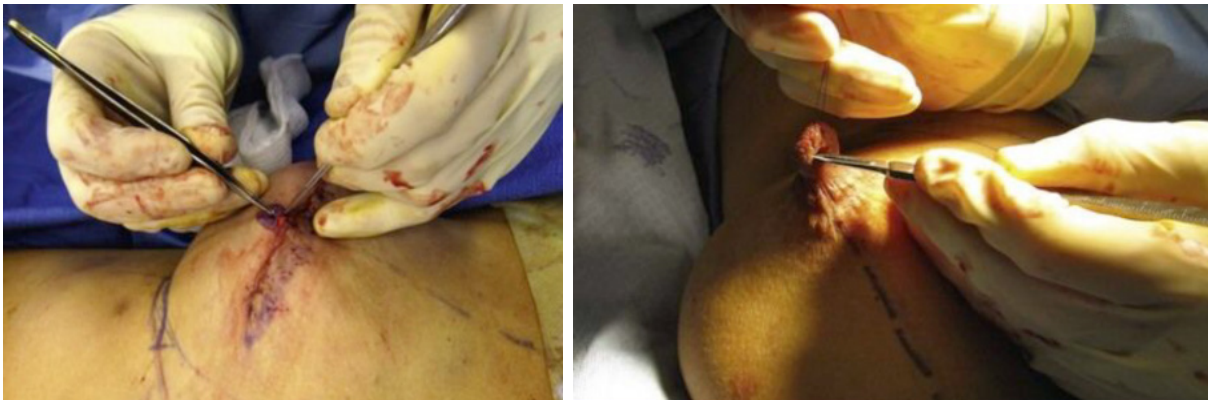## การสร้างหัวนม (Nipple reconstruction)

มีเทคนิคการทำต่างๆ หลายวิธี แบ่งเป็น

- Composite nipple graft
- Local flaps
- Flaps with autologous graft augmentation
- Flap with alloplastic augmentation
- Flap with allograft augmentation

### Composite nipple graft

เป็นการใช้ full-thickness grafts เพื่อมาทำหัวนมใหม่ โดยเริ่มแรกมีการใช้เนื้อเยื่อจาก labia minora<sup>(6)</sup> แต่ต่อมาไม่เป็นที่นิยมเนื่องจากมี hyperpigmentation และมี donor site morbidity ต่อมามีการใช้เนื้อเยื่อจาก ear lobe<sup>(6)</sup> ซึ่งให้ผลลัพธ์ในเรื่องของ projection ได้ดี แต่มีปัญหาของสีที่ค่อนข้างซีด นอกจากนี้ก็มีการประยุกต์ใช้เนื้อเยื่อจาก toe pulp เช่นกัน แต่อย่างไรก็ดีทั้งสองวิธีนี้ต่างก็มีปัญหาในเรื่องของ donor site morbidity เช่นเดียวกัน วิธีที่ยังเป็นที่นิยมในปัจจุบันคือ nipple-sharing technique ซึ่งเป็นการแบ่งเนื้อเยื่อจากหัวนมอีกข้างมาสร้างเป็นหัวนมใหม่ (รูปที่ 4) วิธีนี้เหมาะสำหรับผู้ป่วยที่มีหัวนมอีกข้างยื่นออกมามากกว่า 1 เซนติเมตร และโดยเฉพาะในผู้ป่วยที่ทำ breast reconstruction โดยการใส่ถุงเต้านมเทียมที่มีผิวหนังคลุมค่อนข้างบาง<sup>(9)</sup> แต่วิธีนี้ก็ยังมีปัญหาในเรื่องของ donor site morbidity และความรู้สึกบริเวณหัวนม (donor nipple) ที่ลดลง

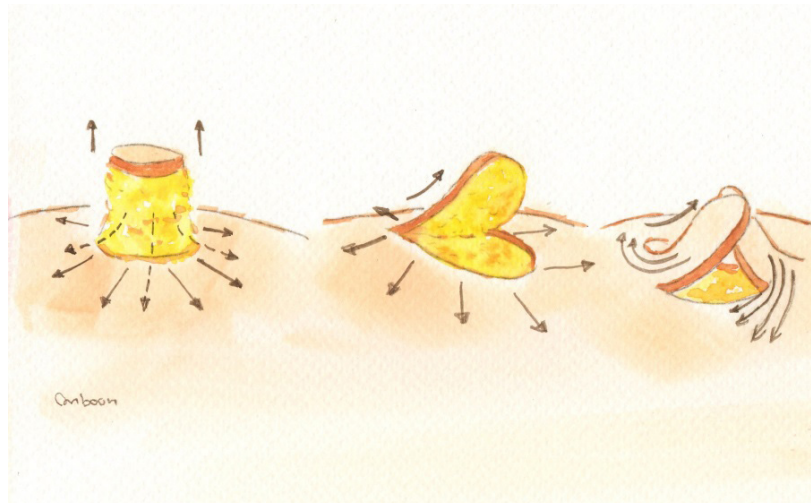


รูปที่ 4

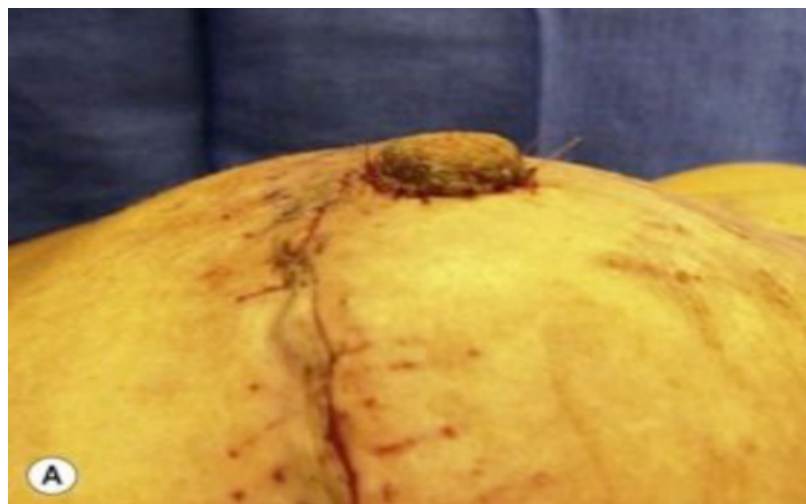
### Local flaps

เทคนิคการทำ NAC reconstruction ในลักษณะนี้แบ่งออกเป็นสองกลุ่มใหญ่ๆ ได้แก่ 1) centrally based flaps และ 2) subdermal pedicle flaps (รูปที่ 5) ทั้งสองกลุ่มนี้มีความแตกต่างอย่างชัดเจนในด้าน retraction force ทำให้ในระยะยาวขนาดของหัวนมที่สร้างขึ้นหดเล็กลง โดยในกลุ่ม centrally based flaps จะมี retraction force ที่มากกว่าในกลุ่ม subdermal pedicle flaps จากแรงที่กระทำต่อฐานของ flap ทั้งหมด นอกจากนี้เส้นเลือดที่มาเลี้ยงก็มีส่วนสำคัญต่อการเกิดการหดตัว

ของ flap โดยในกลุ่ม subdermal pedical flaps จะมีหลอดเลือดมาเลี้ยงมากมายจาก subdermal plexus เมื่อเทียบกับกลุ่ม centrally based flaps ที่อาศัยหลอดเลือดมาเลี้ยงจาก subcutaneous tissue

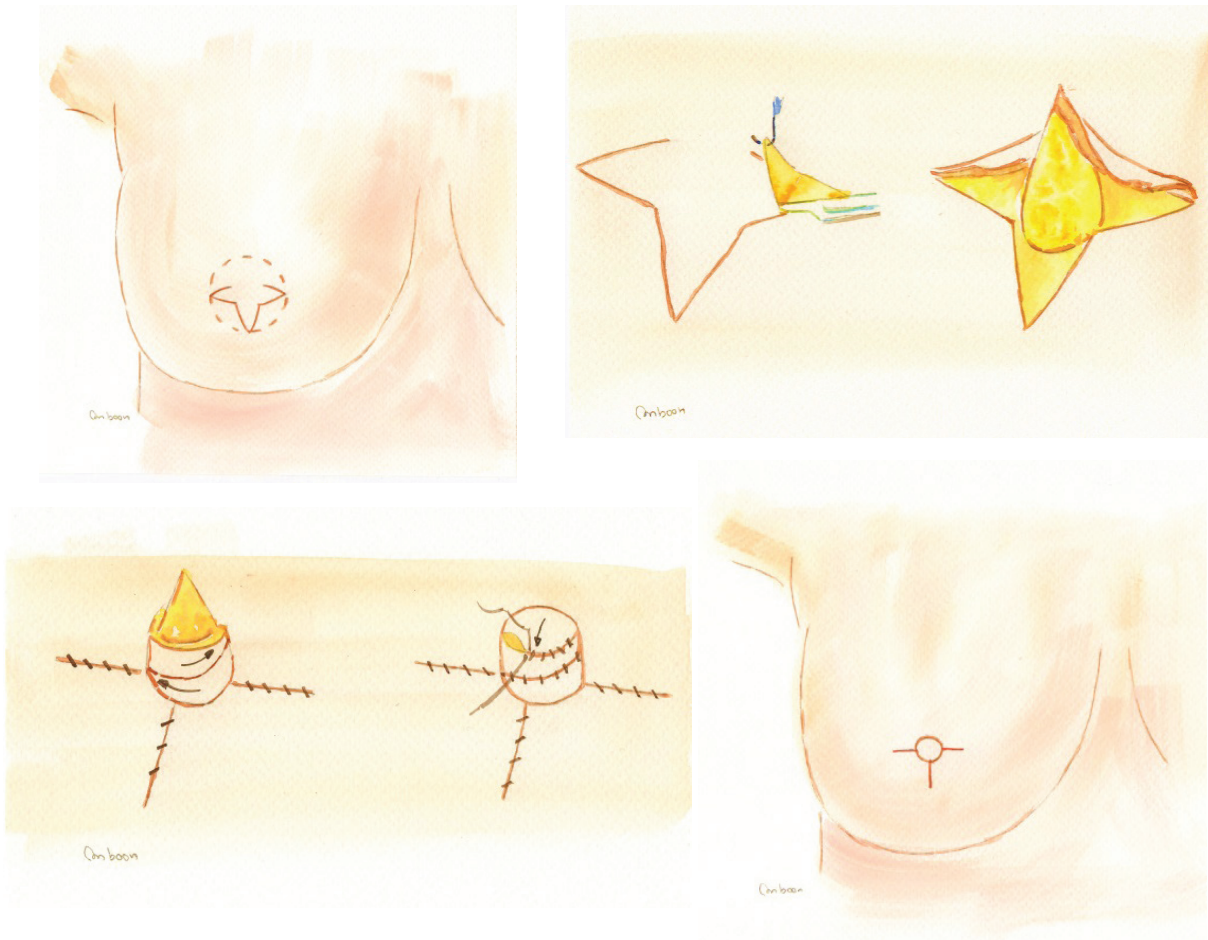


รูปที่ 5 ก. Centrally based flaps;  
 ข. Subdermal pedicle flaps: single pedicle;  
 ค. Subdermal pedicle flaps: double pedicle.

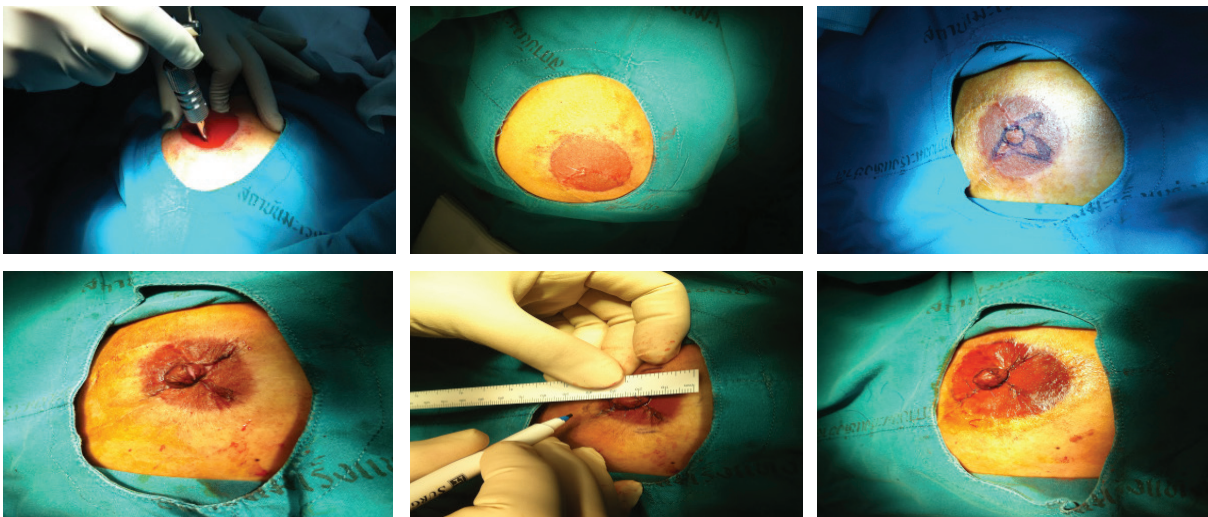


จะเห็นได้ว่าเทคนิคการทำ NAC reconstruction ด้วยวิธี local flaps มีวิวัฒนาการอย่างมาก ในช่วงหลายปีที่ผ่านมา โดยพยายามออกแบบให้มีเลือดมาเลี้ยงให้มากที่สุด พยายามลดแรง retraction force โดยออกแบบ flap ให้ไม่ซับซ้อน และหลีกเลี่ยงลักษณะ centrally based flaps

ตัวอย่างของ subdermal pedicle flaps ที่ได้รับความนิยมอย่างมากในบรรดาศัลยแพทย์ คือ Star Flap (รูปที่ 6) ซึ่ง flap นี้มีข้อดีตรงที่ไม่เกิด skin graft donor site morbidity เนื่องจากสามารถเย็บปิดได้เลย แต่มีข้อเสียตรงที่มี projection ไม่มากนัก<sup>(10)</sup> โดยพบว่าเมื่อติดตามผู้ป่วยที่ 1 ปี ขนาดหัวนมที่ทำใหม่จะยุบลง 43%<sup>(11)</sup> ซึ่งขั้นตอนการทำจะเริ่มจากการสักสี (tattooing) บริเวณที่จะทำ NAC reconstruction จากนั้นจึงออกแบบวาด flap และสร้างหัวนมใหม่ แล้วจึงสักสีเพิ่มเติมเพื่อแก้ไขบริเวณลานนมให้ได้รูปตามที่ต้องการ ดังรูป (รูปที่ 7)



រូបភាព 6



រូបភាព 7

### Flaps with autologous graft augmentation

โดยเทคนิคนี้มีการใช้ cartilage graft ได้แก่ auricular cartilage, costal cartilage ซึ่งศัลยแพทย์บางรายเชื่อว่าการที่มี cartilage เป็นโครงสร้างจะช่วยให้มี projection ได้มากขึ้น<sup>(12,13)</sup>

ปัจจุบัน fat grafting กำลังเป็นที่นิยมอย่างมากในการผ่าตัดเสริมความงาม โดยเทคนิคนี้มีประโยชน์อย่างมากโดยเฉพาะในผู้ป่วยที่มี dermis และ subdermal fat ที่บางมากจากการทำ breast reconstruction ด้วยการใส่ถุงเต้านมเทียม<sup>(14)</sup>

### Flap with alloplastic augmentation

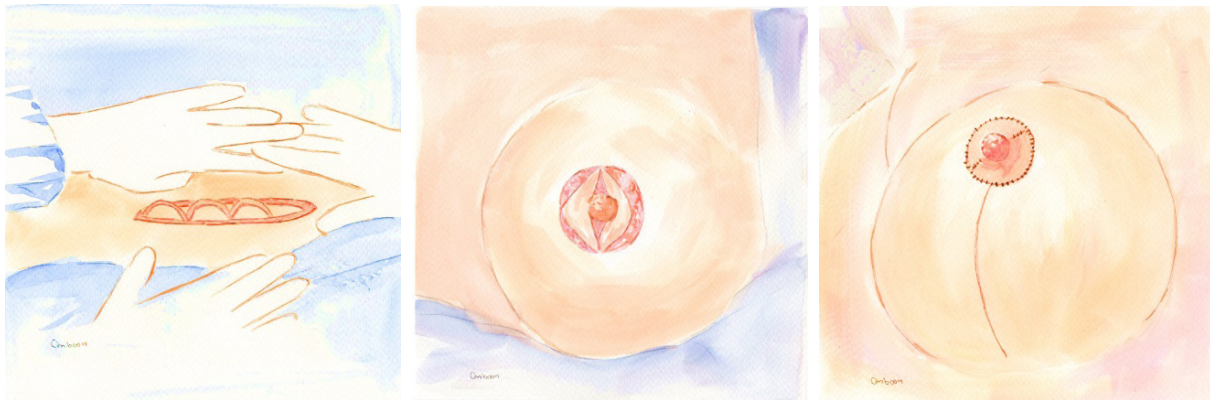มีวัสดุสังเคราะห์ต่างๆ มากมายที่ออกแบบมาเพื่อเป็นโครงให้กับหัวนมที่สร้างใหม่ ได้แก่ silicone gel, hyaluronic acid, calcium hydroxylapatite, artificial bone substance, polytetrafluoroethylene

### Flap with allograft augmentation

ผลิตภัณฑ์ล่าสุดที่ใช้กันอย่างแพร่หลายในการทำ breast reconstruction ด้วย silicone คือ acellular dermal allografts ซึ่งผลิตภัณฑ์นี้ได้มามีบทบาทในการทำ nipple reconstruction ด้วย โดยใช้เป็นแกนกลางร่วมกับการทำ local flaps เพื่อให้มี projection มากขึ้น<sup>(15)</sup>

## การสร้างลานูน (Areola reconstruction)

สิ่งที่ท้าทายในการสร้างลานูนใหม่คือ การทำให้มีสี และพื้นผิวเหมือนหัวนมอีกข้าง โดยเทคนิคส่วนใหญ่ที่นิยมใช้ ได้แก่ skin grafts, tattooing (รูปที่ 8) โดยข้อได้เปรียบของการใช้ skin grafts คือ การได้ลักษณะของพื้นผิว และสีที่ใกล้เคียงกับลานูนที่ปกติ โดย donor sites ที่นิยมใช้ คือ ลานูนอีกข้างต้นขาด้านในหรือบริเวณขาหนีบผิวหนังบางส่วนที่ตัดออกของเต้านมหรือบริเวณอื่นๆ ในร่างกาย ส่วนการใช้วิธี tattooing สามารถเลือกสีได้ตามต้องการ ไม่มี donor sites morbidity แต่ส่วนใหญ่สีจะจางเมื่อเวลาผ่านไป จำเป็นต้องมาเติมสีเพิ่มภายหลัง<sup>(16)</sup>



รูปที่ 8

## บทสรุป

การสร้าง NAC reconstruction นั้น การวางตำแหน่งที่เหมาะสมนั้นสำคัญมากกว่าขนาดที่เท่ากัน ดังนั้นก่อนการผ่าตัดจึงควรวาดตำแหน่งที่ต้องการทำดูก่อนเสมอ หัวนมที่สร้างขึ้นใหม่มีโอกาสหดเล็กลงภายหลังการทำ จึงควรอธิบายให้ผู้ป่วยทราบก่อนการผ่าตัด

## เอกสารอ้างอิง

1. Few JW, Marcus JR, Casas LA, et al. Long-term predictable nipple projection following reconstruction. *PlastReconstrSurg* 1999;104:1321-4.
2. Little JW. Nipple-areolar reconstruction. In: Spear SL, editor. *Surgery of the breast: Principles and Art.* Philadelphia: Lippincott-Raven Publisher; 1998.
3. Kroll SS. Nipple reconstruction with the double opposing flap. *PlastReconstrSurg* 1999;104:511-4.
4. Bannister LH, Berry MM, Collins P, et al, editors. *Gray's Anatomy.* 38th ed. New York: Churchill Livingstone, 1995:417-24.
5. Bosch G, Ramirez M. Reconstruction of the nipple: a new technique. *PlastReconstrSurg* 1984;73:977-81.
6. Gruber RP. Nipple-areola reconstruction: a review of techniques. *ClinPlastSurg* 1979;6:71-83.
7. Little JW 3rd. Nipple-areola reconstruction. *ClinPlastSurg* 1984;11:351-64.
8. Shestak KC, Nguyen TD. The double opposing periareola flap: a novel concept for nipple-areola reconstruction. *PlastReconstr Surg.* 2007;119(2):473-80.
9. Farhadi J, Maksvytyte GK, Schaefer DJ, et al. Reconstruction of the nipple-areola complex: an update. *J PlastReconstrAesthetSurg* 2006;59:40-53.
10. Alfano C, Tenna S, Caggiati A, et al. Nipple reconstruction by local flaps: a long-term comparative study between star and skate techniques. *ActaChirPlast* 2004;46:127-31.
11. Shestak KC, Gabriel A, Landecker A, et al. Assessment of long-term nipple projection: a comparison of three techniques. *PlastReconstrSurg* 2002;110:780-6.
12. Collis N, Garrido A. Maintenance of nipple projection using auricular cartilage. *PlastReconstrSurg* 2000;105:2276-7.
13. Norton S, Akhavan MA, Kang N. The 'Hamburger' technique for harvesting cartilage grafts in nipple reconstruction. *J PlastReconstrAesthetSurg* 2007;60:957-9.
14. Bernard RW, Beran SJ. Autologous fat graft in nipple reconstruction. *PlastReconstrSurg* 2003;112:964-8.
15. Nahabedian MY. Secondary nipple reconstruction using local flaps and AlloDerm. *PlastReconstrSurg* 2005;115:2056-61
16. Spear SL, Arias J. Long-term experience with nipple-areola tattooing. *Ann PlastSurg* 1995;232-6.